



МИНИСТЕРСТВО  
ЗДРАВООХРАНЕНИЯ  
РОССИЙСКОЙ ФЕДЕРАЦИИ

Методические рекомендации

# **Обеспечение проходимости верхних дыхательных путей у взрослых пациентов в стационаре**

Год утверждения (частота пересмотра): **2021 (пересмотр каждые 3 года)**

Профессиональные некоммерческие медицинские организации-разработчики:

**Общероссийская общественная организация «Федерация анестезиологов и реаниматологов»**

**Утверждены**

Президиумом Общероссийской общественной  
организации «Федерация анестезиологов и  
реаниматологов» 26 мая 2021 гоа

## Оглавление

Ключевые слова	3
Список сокращений	3
Термины и определения	4
1. Краткая информация	6
1.1. Определение	6
1.2. Этиология и патогенез	6
1.3. Эпидемиология	12
1.4. Кодирование по МКБ 10	13
1.5. Классификация	14
2. Диагностика	15
2.1 Жалобы и анамнез	16
2.2. Физикальное обследование	17
2.3. Инструментальная диагностика	22
2.4. Иная диагностика	28
3. Лечение	28
3.1. Консервативное лечение	28
3.2. Хирургическое лечение	51
4. Реабилитация	52
4.1. Принципы экстубации больных	52
4.2. Принципы дальнейшего ведения больных в послеоперационном периоде	54
5. Критерии оценки качества медицинской помощи	55
6. Список литературы	56
Приложение А1. Состав Рабочей группы	92
Приложение А2. Методология разработки клинических рекомендаций	93
Приложение А3. Связанные документы	96
Приложение Б. Алгоритмы ведения пациента	97
Приложение В. Информация для пациента	124

## Ключевые слова

- интубация трахеи
- трудные дыхательные пути
- трудная масочная вентиляция
- трудная ларингоскопия
- трудная интубация
- надгортанные воздуховоды
- крикотиомия
- безуспешная интубация

## Список сокращений

ВДП – верхние дыхательные пути

ТДП – «трудные дыхательные пути»

НВУ – надгортанные воздуховодные устройства

ЭТТ – эндотрахеальная трубка

ИТ – интубация трахеи

ПЛ – прямая ларингоскопия

ФАР – Федерация анестезиологов и реаниматологов

ДП – дыхательные пути

ИЛМ – интубационная (ларингеальная маска для интубации трахеи) ларингеальная маска

ЛМ – ларингеальная маска

ЛТ – ларингеальная трубка

ИЛТ – интубационная ларингеальная трубка

РКИ – рандомизированные клинические исследования

ФБС – фибробронхоскоп

ВЛ - видеоларингоскоп

ФОИ – фиброоптическая интубация

## Термины и определения.

С целью более четкого обозначения проблемы поддержания проходимости верхних дыхательных путей (ВДП), создания акцента не только на методиках выполнения интубации трахеи (ИТ), но и, главным образом, на поддержании адекватной оксигенации и вентиляции легких, целесообразно обозначить все проблемные ситуации как «трудные дыхательные пути» (ТДП).

Проблема поддержания проходимости ВДП в каждом конкретном клиническом случае представляет собой сложное взаимодействие анатомических и физиологических особенностей пациента, клинических обстоятельств, навыков и оснащенности специалиста. Для обеспечения универсального подхода и единого понимания рекомендаций предлагается ориентироваться на следующие определения:

**А. Трудная вентиляция лицевой маской** – ситуация, при которой анестезиологу для обеспечения эффективной вентиляции через лицевую маску ( $SpO_2 > 92\%$  при  $FiO_2 = 100\%$ ) у пациентов без исходных нарушений газообмена требуется применение дополнительных маневров и устройств – изменение положения головы, интенсивное выведение нижней челюсти, применение техники «VE», вентиляции «в 4 руки» и др. приемов, установка назо- или орофарингеальных воздуховодов, применение миорелаксантов, смена специалиста.

**Б. Неэффективная вентиляция лицевой маской** – ситуация, при которой, во время проводимой анестезиологом масочной вентиляции, в т.ч. с применением всех возможных методик и устройств в рамках метода (изменение положения головы, метода прижатия лицевой маски, установку воздуховодов), отсутствуют некоторые клинические и инструментальные признаки эффективной вентиляции, но не развиваются нарушения газообмена, и не требуется смена метода вентиляции.

**В. Безуспешная вентиляция лицевой маской** – ситуация, при которой, несмотря на применение анестезиологом всех возможных методик и устройств в рамках данного метода (изменение положения головы, метода прижатия лицевой маски, установку воздуховодов), отсутствуют какие-либо клинические и инструментальные признаки эффективной вентиляции и/или могут развиваться нарушения газообмена ( $SpO_2 < 92\%$  при  $FiO_2 = 100\%$ ), требующие незамедлительного применения других методов вентиляции легких.

**Г. Трудная установка надгортанного воздуховода** – необходимость осуществления многократных (более 3-х) попыток установки надгортанного воздуховодного устройства (НВУ) при наличии или отсутствии патологии со стороны верхних дыхательных путей и трахеи со сменой размеров или типов устройств.

**Д. Безуспешная установка надгортанного воздуховода** – невозможность установить НВУ после многократных попыток со сменой размеров или типов устройств, требующая

извлечения НВУ и экстренной смены метода обеспечения проходимости верхних дыхательных путей.

**Е. Трудная вентиляция с помощью надгортанного воздуховода** – ситуация, при которой выявляются негерметичное прилегание манжеты (манжет) НВУ, явная утечка из контура, высокое сопротивление поступлению свежей газонаркотической смеси, требующие для обеспечения эффективной вентиляции легких выполнения коррекции положения НВУ, переустановки, смены типа или размера данных устройств.

**Е. Неэффективная вентиляция через надгортанный воздуховод** – отсутствие некоторых клинических и инструментальных признаков эффективной вентиляции через НВУ без нарушений газообмена, сохраняющихся, несмотря на выполнение коррекции положения НВУ, переустановки, смены типа и размера данных устройств, но не требующих смены метода вентиляции.

**Ж. Безуспешная вентиляция через надгортанный воздуховод** – ситуация, при которой, несмотря на коррекцию положения или переустановку НВУ, отсутствуют какие-либо клинические и инструментальные признаки вентиляции через НВУ и/или развиваются нарушения газообмена ( $SpO_2 < 92\%$  при  $FiO_2 = 100\%$ ), требующие незамедлительного применения других методов вентиляции легких.

**З. Трудная ларингоскопия** – ситуация, при которой для обеспечения даже частичной визуализации структур гортани (задняя комиссура, черпаловидные хрящи) требуются многократные попытки прямой или непрямой ларингоскопии с применением дополнительных маневров (изменение положения головы, внешняя компрессия гортани и т.д.).

**И. Трудная интубация трахеи** – интубация считается трудной в случае, если анестезиологу, независимо от выявленной у пациента ларингоскопической картины, потребовалось более 3-х попыток прямой и непрямой ларингоскопии для выполнения успешной интубации, при этом каждая попытка отличалась от предыдущей по технике выполнения или применяемому методу ларингоскопии (положение головы, применение буца или проводника, внешние манипуляции на гортани, применение альтернативных устройств для непрямой ларингоскопии).

**К. Безуспешная интубация трахеи** – невозможность завести эндотрахеальную трубку (ЭТТ) в трахею после многократных попыток интубации трахеи.

**Л. Трудный хирургический доступ к верхним дыхательным путям** – наличие врожденных или приобретенных анатомических особенностей, других обстоятельств, нарушающих определение необходимых анатомических ориентиров на передней поверхности шеи и выполнение инвазивного доступа к верхним дыхательным путям.

## **1. Краткая информация.**

### **1.1 Определение.**

«Трудные дыхательные пути» - все клинические ситуации, когда вследствие различных сочетаний анатомических и/или функциональных изменений у пациентов и/или нерациональных действий специалиста возникают прогнозируемые и непрогнозируемые трудности с обеспечением эффективной вентиляции через лицевую маску, надгортанное воздухопроводное устройство, трудности с интубацией трахеи, выполнением крикотиरेотомии или имеют место различные сочетания указанных ситуаций, создающие потенциальную или непосредственную угрозу развития критических нарушений газообмена.

Целью данных рекомендаций является повышение безопасности пациентов во время возникновения ситуаций «трудных дыхательных путей» за счет применения наиболее безопасных и эффективных подходов и методов, а также снижение риска развития осложнений, связанных с данными ситуациями (летальный исход, грубый неврологический дефицит, травматические повреждения ВДП и трахеи и т.п.). Настоящие рекомендации относятся ко всем ситуациям «трудных дыхательных путей», которые развиваются в стационаре во время общей анестезии, регионарной анестезии с умеренной или глубокой седацией, во время седации при проведении диагностических процедур и исследований у взрослых пациентов с прогнозируемыми и непрогнозируемыми ТДП без исходных нарушений газообмена. Данные рекомендации не рассматривают вопросы обеспечения проходимости ВДП на догоспитальном этапе, у пациентов в критическом состоянии, пациентов в отделениях реанимации и интенсивной терапии, во время проведения сердечно-легочной реанимации, в акушерстве и у детей. Рекомендации не могут рассматриваться в качестве обязательного стандарта действий и их выполнение не гарантирует достижения положительного результата. Пересмотр данных рекомендаций осуществляется регулярно с учетом эволюции медицинских знаний и развития технологий, на основании анализа и синтеза существующей базы знаний, мнения экспертов, доступных клинических данных.

### **1.2 Этиология и патогенез.**

Для врача-анестезиолога-реаниматолога важно выявлять факторы риска и причины каждой из возможных клинических ситуаций, относящихся к ТДП. Это позволяет установить механизм возникновения трудностей и осуществить выбор наиболее оптимального плана действий.

Причины проблем с масочной вентиляцией связаны с одной из ситуаций или их сочетанием:

– неадекватное прижатие маски и возникающая в результате этого утечка дыхательной смеси – анатомические особенности пациентов, проблемы, связанные с действиями врача или применением неподходящего оборудования (размер маски и т.д.);

– чрезмерное сопротивление входу или выходу газа по причине нарушений проходимости на уровне носоглотки, гипофаринкса, гортани или трахеи, приводящее к неспособности создавать достаточное давление на вдохе или нарушению свободного движения дыхательной смеси в легкие, несмотря на адекватное инспираторное давление – отек ротоглотки или гортани, большой язык, гипертрофия миндалин, дряблые мягкие ткани ротоглотки, внешняя компрессия и т.д.;

– сниженный комплайнс грудной клетки или легких – беременность, ожирение, внутрибрюшная гипертензия, напряженный пневмоторакс, астма и др.

Обструкция ВДП может быть вызвана анатомическими причинами или иметь функциональный генез (неадекватная глубина анестезии, миорелаксации, развитие ларингоспазма).

Причины проблем с установкой НВУ включают:

- ограниченное открывание рта;
- объемные образования ротовой полости, рото- и гортаноглотки;
- обструкция на уровне гортани и более дистальных отделов;
- разрыв или смещение трахеи;
- ограниченное движение в шейном отделе позвоночника и атлanto-окципитальном сочленении.

Причины проблем с проведением вентиляции через НВУ включают:

- негерметичность контура вследствие несоответствия размера НВУ и ротоглотки пациента;

- высокое давление в контуре вследствие обструкции на уровне гортани или дистальнее, смещения гортани, сниженного комплайенса легких и грудной клетки, высокого внутрибрюшного давления и т.д.

Причины трудной прямой ларингоскопии (ПЛ) и трудной интубации трахеи делятся на клинические, анатомические и связанные с патологией ВДП.

*Клинические:* указание в анамнезе на факт ИТ во время анестезии, длительную респираторную поддержку или наложение трахеостомы в анамнезе в сочетании с или без признаков диспноэ или стридора в покое или при нагрузках (форсированном дыхании), факт трудной ИТ во время предыдущих анестезий, стридор различного характера в покое, отсутствие возможности лежать на спине, акромегалия, беременность (III триместр), сахарный диабет I типа, ревматоидный артрит, анкилозирующий спондилит и др.

*Анатомические:* аномалия гортани, макроглоссия, глубокая, узкая ротоглотка, выступающие вперед резцы и клыки, короткая толстая шея, микрогнатия, увеличение передней и задней глубины нижней челюсти, ограниченное раскрытие рта, ограничение подвижности в атлanto-окципитальном сочленении и шейном отделе позвоночника, синдромы Пьера Робина, Дауна, Тричера Коллинза и др. [1,2,3].

*Патология ВДП:* врожденные и приобретенные заболевания костных, хрящевых и мягкотканых структур, окружающих ВДП - отсутствие зубов, мосты, протезы; травмы, переломы костей лицевого черепа, шейного отдела позвоночника; ожоги, опухоли, инфекции, отеки, гематомы, опухоли лица, рта, глотки, гортани и шеи, синдромы Пьера Робина, Дауна, Тричера Коллинза и др. [4-6].

С целью уточнения механизма трудной ларингоскопии и интубации трахеи следует выделить следующие группы этиологических факторов (табл.1).

**Таблица 1**

**Первичные механизмы и этиологические факторы трудной ларингоскопии и интубации трахеи**

Причина	Примеры	Первичный механизм
1.Нарушение анатомического соотношения	Дыхательные пути по Mallampati класса III-IV Синдром Дауна «Срезанный» подбородок Очень короткое расстояние между щитовидным хрящом и подбородком. Слишком короткое расстояние между подбородком и подъязычной костью	Диспропорция связана с увеличением размера корня языка  Гортань располагается кпереди относительно других структур верхних дыхательных путей
2.Смещение, обусловленное: Внутренними факторами  Внешними факторами	Опухоль гортани Отек гортани  Зоб, опухоль основания языка, послеоперационная гематома шеи	Стеноз и/или отклонение, возникшие в результате влияния внутренних или внешних факторов или их сочетания
3. Снижение подвижности в челюстных суставах	Синдром Клиппеля-Фейля (врожденный синостоз шейных позвонков или «человек без шеи») Анкилозирующий спондилит Ревматоидный артрит	Сопротивление выравниванию оси



4. Неправильный прикус	Вероятно, является одним из важных факторов, особенно у больных с верхними дыхательными путями II и III класса по Mallampati.	Сопротивление выравниванию оси
------------------------	---	--------------------------------

Для более точного понимания причин трудной ларингоскопии, определения наиболее эффективных методов интубации трахеи предложена «анатомическая модель прямой ларингоскопии и интубации» или «модель 3-х колонн», которая предлагает анатомическую классификацию трудных дыхательных путей. Согласно данной модели, выделяются три анатомические области ВДП (3 колонны), каждая из которых играет свою роль в процессе прямой ларингоскопии, а также определены возможные анатомические причины и механизмы возникновения трудностей (табл. 2) [7].

**Таблица 2**

**Анатомическая классификация этиологических факторов трудной ларингоскопии и интубации трахеи (модель «трех колонн»)**

Колонна	Описание	Примеры патологии	Механизм возникновения ТДП	Оцениваемые параметры
1.Передняя	Представляет из себя пирамиду, в основании которой находится треугольник с углами на височно-нижне-челюстных суставах и подъязычной кости, а вершина - в области передних резцов нижней челюсти. Колонна включает в себя подчелюстное пространство,	Абсолютное снижение объема передней колонны (микрогнатия, ретрогнатия, узкое небо), относительное снижение объема (большой язык, аномалия прикуса) и снижение эластичности (ангина Людвига, лучевая терапия в анамнезе, макроглоссия, нарушение протрузии нижней челюсти).	Определяет успешность «динамической» фазы прямой ларингоскопии, когда осуществляется открывание рта и введенный в рот клинок ларингоскопа смещает указанные структуры кверху. Подвижность структур данного треугольника нарушается при процессах, сопровождающихся нарушением открывания рта, снижающих объем и эластичность подчелюстного	Оценивают тироментальную дистанцию, открывание рта, анатомию нижней челюсти, Маллампати класс, подвижность нижней челюсти.

	мышцы языка, хрящевые структуры гортани.		пространства, ограничивающих подвижность височно-нижнечелюстного сустава и шило-подъязычной связки.	
2.Средняя	Включает все типы состояний, нарушающих «пассаж воздуха» (опухоли, воспаление, инородные тела ВДП).	Инородные тела, обструктивное сонное апноэ, отек гортани, ожоги ВДП, опухоли ротоглотки, языка, гортани.	Нарушение заведения клинка, затруднение ларингоскопии и проведения ЭТТ через гортань в трахею.	Анамнез, оценка фонации, по показаниям проводится назофарингоскопия, изучают результаты УЗ-сканирования, компьютерной томографии.
3. Задняя	Включает структуры, расположенные кзади от ВДП при фронтальном положении (шейный отдел позвоночника, атланто-окципитальное сочленение).	Ревматоидный артрит, анкилозирующий спондилит, жесткий шейный воротник, стабилизации головы в срединном положении.	Определяет успешность «статической» фазы ларингоскопии, во время которой разгибают шею и позиционируют голову.	Подвижность в атланто-окципитальном сочленении.

Причины трудного хирургического доступа к ВДП включают различные врожденные или приобретенные анатомические особенности, другие обстоятельства, нарушающие визуальное и пальпаторное определение необходимых анатомических ориентиров передней поверхности шеи и выполнение инвазивного доступа к ВДП. К ним относятся гематомы шеи вследствие травмы или после операции, инфекционные, опухолевые или рубцовые изменения в области передней поверхности шеи, перенесенные оперативные вмешательства на данной области.

Существует подход к оценке анатомии ВДП и прогнозированию ТДП, предложенный в 2005 году Rich J. с соавторами [8]. Методика получила название модель «6-D», что

подразумевает оценку групп ситуаций, которые приводят к тем или иным нарушениям анатомии ВДП, и названия ситуаций начинаются с английской буквы «D» (таблица 3).

Таблица 3

Модель оценки анатомии верхних дыхательных путей по Rich J., «6-D»

Потенциальные признаки ТДП	Описание	Количественные и качественные признаки, указывающие на высокий риск ТДП	Признаки, не ассоциированные с высоким риском ТДП
<b>Диспропорция (Disproportion)</b>	Увеличенный размер языка относительно ротоглотки	Класс 3-4 по Маллампати	Класс 1-2 по Маллампати
<b>Искривление (Distortion)</b>	<ul style="list-style-type: none"> <li>• Отек ВДП</li> <li>• Травма ВДП</li> <li>• Опухоли, гематома, инфекции шеи</li> <li>• Искусственное ограничение подвижности в суставах</li> <li>• Операции на шее</li> </ul>	<ul style="list-style-type: none"> <li>• Смещение трахеи</li> <li>• Травма шеи</li> <li>• Ассиметрия шеи</li> <li>• Изменения голоса</li> <li>• Смещение трахеи</li> <li>• Подкожная эмфизема</li> <li>• Неподвижность структур гортани</li> <li>• Непальпируемые хрящи гортани</li> </ul>	<ul style="list-style-type: none"> <li>• Трахея по средней линии</li> <li>• Отсутствие контрактур шеи</li> <li>• Отсутствие рубцов на шее и трахее</li> <li>• Подвижность хрящевых структур гортани</li> <li>• Пальпируемые хрящи гортани</li> </ul>
<b>Уменьшение тироментальной дистанции (Decreased TMD)</b>	Передняя сторона гортани и поднижнечелюстное пространство	<ul style="list-style-type: none"> <li>• Тироментальная дистанция менее 7 см</li> <li>• Скошенный подбородок</li> </ul>	<ul style="list-style-type: none"> <li>• Тироментальная дистанция <math>\geq 7</math> см</li> <li>• Отсутствие скошенного подбородка</li> </ul>
<b>Уменьшенное расстояние между резцами (Decreased interincisor gap)</b>	Ограниченное открывание рта	<ul style="list-style-type: none"> <li>• Расстояние между резцами менее 4 см</li> <li>• Жесткий шейный воротник</li> <li>• Перелом мышечка нижней челюсти</li> </ul>	Расстояние между резцами более 4 см
<b>Уменьшенная подвижность во всех суставах в области ВДП - атланто-окципитальном сочленении, височно-</b>	<ul style="list-style-type: none"> <li>• Ограниченное разгибание головы – диабет, артрит и др.</li> <li>• Лучевая терапия шеи или операции на нее в анамнезе</li> <li>• Контрактуры</li> </ul>	<ul style="list-style-type: none"> <li>• Разгибание головы <math>&lt; 35^\circ</math></li> <li>• Сгибание шеи <math>&lt; 35^\circ</math></li> <li>• Короткая толстая шея</li> <li>• Ограничение подвижности в шее или</li> </ul>	<ul style="list-style-type: none"> <li>• Разгибание головы <math>&gt; 35^\circ</math></li> <li>• Длинная тонкая шея</li> <li>• Отсутствие иммобилизации в шейном отделе позвоночника или</li> </ul>

<b>нижнечелюстном, суставы в шейном отделе позвоночника (Decreased range of motion in all joints of airways)</b>	шеи вследствие ожогов или травмы	жесткий шейный воротник	жесткого шейного воротника
<b>Нарушения прикуса (Dental overbite)</b>	Крупные, расположенные под углом кпереди зубы, ограничивающие выравнивание осей или затрудняющие открывание рта	Аномалия прикуса	Нормальный прикус

Помимо анатомических причин ТДП врач-анестезиолог–реаниматолог должен учитывать возможность наличия у пациентов так называемых «физиологически трудных дыхательных путей» - состояний, которые даже в отсутствие анатомических проблем повышают риск развития критических нарушений гемодинамики и газообмена после индукции анестезии и перехода на вентиляцию с положительным давлением. «Физиологически трудные дыхательные пути» характеризуются четырьмя физиологическими нарушениями, которые повышают риск развития у пациентов (с анатомическими аномалиями или без них) сердечно-сосудистого коллапса и даже остановки кровообращения после индукции анестезии и интубации трахеи с ИВЛ – гипоксемия и повышенное потребление кислорода, артериальная гипотензия, тяжелый метаболический ацидоз и правожелудочковая недостаточность. Поэтому анестезиологи должны знать характеристики, определяющие физиологически трудные дыхательные пути, и уметь определять любые потенциальные факторы риска. [9-13].

**1.3 Эпидемиология.** Проблема обеспечения проходимости верхних дыхательных путей и обеспечения адекватного газообмена всегда актуальна - от правильного и своевременного предупреждения (устранения) критической гипоксии напрямую зависит качество и конечный результат оказания медицинской помощи пациентам. По данным анализа судебных исков в США, произведенного ASA (American Society of Anesthesiologists) за период с 1990 г. по 2007 г., ведущими причинами респираторных осложнений анестезии были неадекватная вентиляция, интубация пищевода и трудная ИТ (составляет 27% всех респираторных осложнений анестезии) [14-19]. Аналогичный анализ данных за период 2000-2012 г.г. продемонстрировал рост числа летальных исходов вследствие развития ТДП, что обусловлено возросшей тяжестью состояния пациентов [20].

Частота развития трудной масочной вентиляции составляет от 1,4 до 5%, по данным ряда исследований. Невозможность проведения масочной вентиляции отмечается в 0,07%-0,15% случаев [21-23].

Частота встречаемости трудной ларингоскопии и интубации в популяции общехирургических пациентов зависит от применяемых диагностических критериев. Так, ларингоскопическая картина 2-3 класса по Кормаку-Лихейну, требующая неоднократных попыток или внешних манипуляций на гортани, составляет от 1% до 18%. Неудачная интубация составляет 5-35 случаев на 10000 интубаций, ситуация «нет интубации-нет вентиляции» встречается в 0,01-3,75 случаях на 10000 интубаций [24-26].

Комбинация ситуаций трудной масочной вентиляции и трудной интубации встречается в 0,37% случаев. Установлено, что у пациентов с неудачной масочной вентиляцией на 25% возрастает риск трудной интубации. Каждый третий пациент с комбинацией данных ситуаций требует применения альтернативных методик обеспечения проходимости ВДП, а до 10% пациентов может понадобиться экстренный хирургический доступ к ВДП [21]. По данным другого исследования, наличие у пациента трудной масочной вентиляции повышает риск трудной интубации в 4 раза, а риск неудачной масочной вентиляции в 12 раз [27].

По данным национального проекта NAP4, реализованного Королевским колледжем анестезиологов Великобритании и Обществом трудных дыхательных путей (Difficult Airway Society, DAS) в 2011 г., аспирация желудочного содержимого во время анестезии явилась второй причиной тяжелых осложнений после трудной ИТ, и она также связана с ошибками, такими как неиспользование быстрой последовательной индукции, неправильный выбор НВУ и др. ошибки при поддержании проходимости ВДП [28, 29].

По данным рабочей группы Федерации анестезиологов и реаниматологов (ФАР), полученным в результате ежегодных (2008-2020) опросов врачей анестезиологов РФ частота встречаемости проблемы ТДП соответствует данным мировой статистики и составляет 2-5 % от всех ИТ [30, 31].

#### **1.4 Кодирование по МКБ 10.**

**Классификация трудной интубации и возможных ее осложнений (МКБ, 10-й пересмотр).**

J38.4 – Отек гортани

J38.5 – Спазм гортани

J38.6 – Стеноз гортани

J95.4 – Синдром Мендельсона

J95.5 – Стеноз под собственно голосовым аппаратом после медицинских процедур

S27.5 – Травма грудного отдела трахеи

T71 – Асфиксия

T88.4 – Безуспешная или трудная интубация

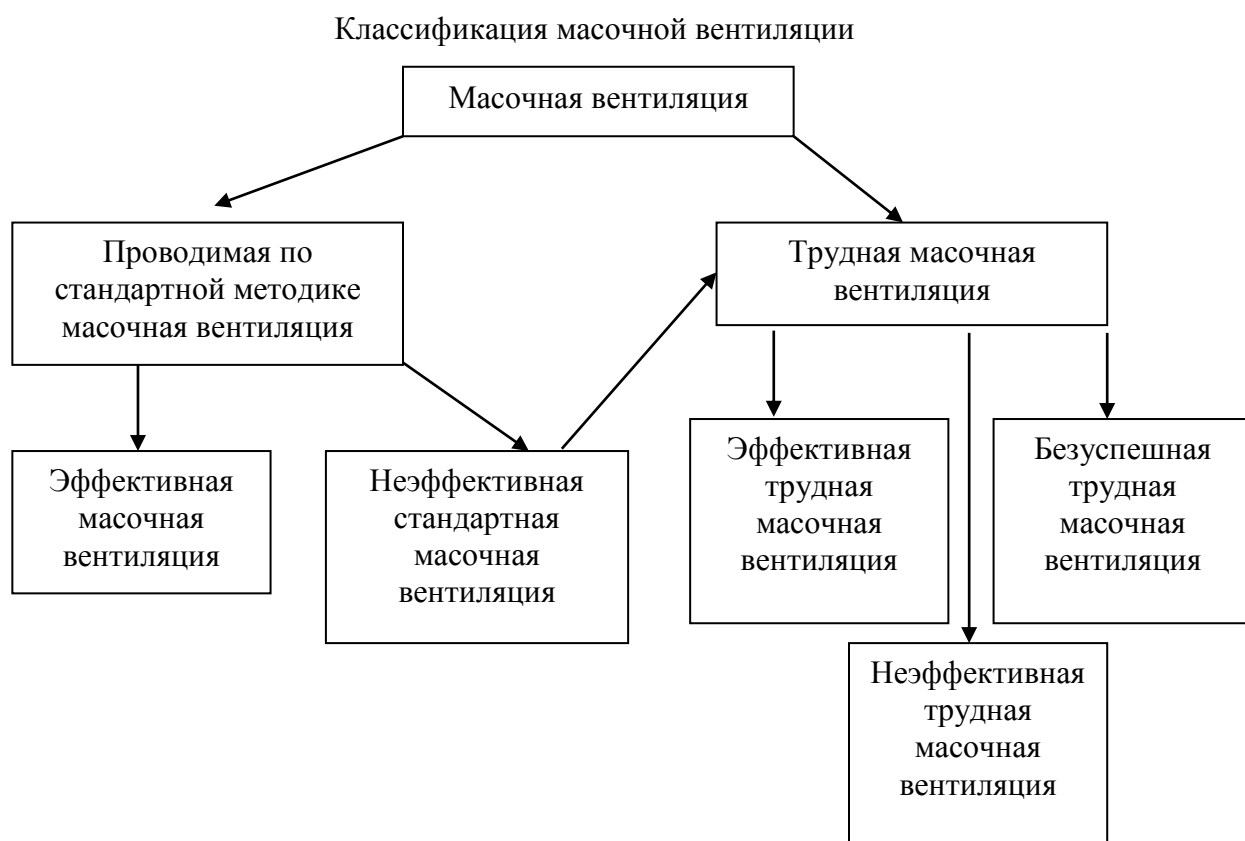Y65.3 – Неправильное положение эндотрахеальной трубки при проведении анестезии

### **1.5 Классификация.**

Трудные дыхательные пути можно классифицировать как прогнозируемые и непрогнозируемые.

Масочная вентиляция может быть классифицирована на основании оценки процесса проведения вентиляции (необходимость применения дополнительных маневров, техник или воздухопроводов) и анализа ее результата или эффективности (наличие или отсутствие признаков вентиляции легких) (рис.1).

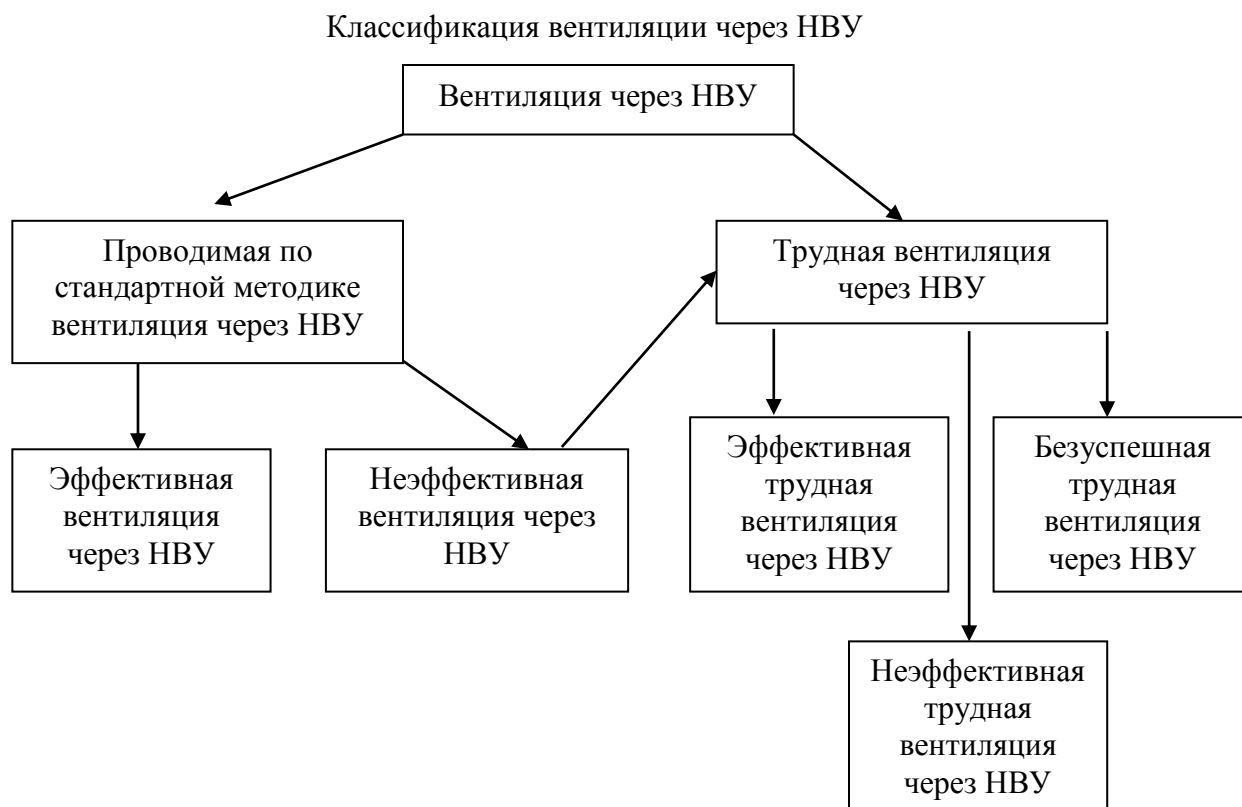
Рис.1.



Вентиляция через НВУ также классифицируется на основании оценки процесса вентиляции (необходимость проведения коррекции положения НВУ, изменения давления в манжете (манжетах), переустановки НВУ другого размера или типа) и анализа ее

результата или эффективности (наличие или отсутствие признаков вентиляции легких)  
(рис.2).

Рис.2.



## 2. Диагностика.

Целью предоперационного обследования пациентов является проведение оценки дыхательных путей пациента, выявление прогностических признаков и оценка риска развития различных ситуаций ТДП на основании результатов осмотра, диагностических исследований с последующим формулированием плана по обеспечению проходимости ВДП. В результате обследования в каждом конкретном случае необходимо ответить на следующие вопросы:

1. Есть ли информация в анамнезе, указывающая на имевшиеся ранее ситуации ТДП у пациента?
2. Есть ли у пациента признаки кардиореспираторных нарушений, повышающие риск развития нарушений гемодинамики и газообмена в процессе индукции и после выполнения интубации и начала ИВЛ?
3. Предполагается ли влияние оперативного вмешательства на состояние ВДП в процессе операции и послеоперационном периоде?
4. Имеются ли у пациента признаки трудной масочной вентиляции?
5. Имеются ли у пациента признаки трудной установки и вентиляции через НВУ?

6. Имеются ли у пациента признаки трудной прямой или непрямой ларингоскопии?
7. Имеются ли у пациента признаки трудной интубации?
8. Имеется ли у пациента высокий риск аспирации желудочным содержимым (содержимым ротоглотки, кровью и т.д.)?
9. Имеются ли у пациента признаки трудной крикотиреотомии? Верифицируется ли перстнещитовидная мембрана у пациента?
10. Имеются ли у пациента показания к выполнению интубации трахеи в сознании и выполнима ли данная процедура?
11. Каково будет состояние ВДП после экстубации?

### **2.1. Жалобы и анамнез.**

Современный подход к обеспечению проходимости ВДП в процессе анестезии заключается в предоперационном выявлении (прогнозировании) вероятности развития ТДП для выбора оптимальных методов достижения цели. Общеизвестно, что в критических ситуациях лишь наличие четкой схемы действий с обязательными резервными планами позволяет сохранить хладнокровие и контроль над ситуацией [32-38].

Имеющиеся в литературе данные не предоставляют убедительных доказательств того, что изучение анамнеза может оказать существенную помощь в прогнозировании возможных проблем с обеспечением проходимости ВДП. В то же время существуют косвенные доказательства того, что некоторые данные анамнеза могут быть связаны с высокой вероятностью трудной ИТ или неэффективной масочной вентиляции. Эти доказательства основаны на наличии связи между фактом трудной ИТ в анамнезе, рядом заболеваний, травматических повреждений, имеющихся у пациента, и повышенным риском трудной ИТ [27, 39, 40].

Ряд обсервационных исследований продемонстрировали связь между такими параметрами пациента, как возраст, ожирение, сонное апноэ, храп в анамнезе и трудной ларингоскопией и интубацией [16, 23]. Имеются данные о взаимосвязи трудной интубации и опухолей средостения [41].

Члены рабочей группы считают, что тщательное изучение анамнеза пациента может помочь в выявлении возможных проблем с обеспечением проходимости ВДП. К косвенным признакам можно отнести наличие выраженного храпа, обструктивного сонного апноэ, указаний на трудную ИТ во время предыдущих анестезий (обладает положительной прогностической ценностью в пределах 69-78%). Наличие в анамнезе факта проведения анестезии с интубацией трахеи и ИВЛ, длительной респираторной поддержки через ЭТТ или



трахеостомическую трубку, даже при отсутствии на момент осмотра жалоб на диспноэ, нарушений дыхания, изменений фонации и стридора в покое и/или при нагрузках (форсированном дыхании) следует рассматривать как фактор риска возможного наличия стеноза на разных уровнях ВДП и трахеи [42-46].

**Рекомендация 1. Рекомендуется изучение анамнеза пациента в отношении имевших место ранее ситуаций «трудных дыхательных путей» (показано выявление в анамнезе фактов интубации трахеи, трахеостомии, операций или травм трахеи, которые могут указывать на вероятность развития стеноза трахеи и необходимость целенаправленного обследования пациента) всегда, когда это возможно, до начала анестезии [42-48].**

**Уровень достоверности доказательств – 2 (уровень убедительности рекомендаций В).**

## **2.2. Физикальное обследование.**

В настоящее время существуют косвенные доказательства того, что объективный осмотр пациента может дать дополнительную информацию о возможных проблемах с поддержанием проходимости ВДП. Оценка ВДП должна производиться всегда перед началом анестезии. Роль этой оценки состоит в выявлении особенностей пациента, которые могут указывать на возможные проблемы с вентиляцией или ИТ [49-50]. Обсервационные исследования указывают на связь между определенными особенностями анатомии шеи и головы пациента и вероятностью развития ТДП. В ходе предоперационного осмотра рекомендуется оценивать определенный комплекс признаков, имеющих наибольшее прогностическое значение (см. Приложение Б, 1) [14, 51].

Результаты больших обсервационных исследований выявили определенную прогностическую роль ожирения, наличия бороды, храпа, сонного апноэ, адентии, пожилого возраста, 3 или 4 класса по Маллампасти в отношении трудной масочной вентиляции [22-23, 52,53]. Окружность шеи и ИМТ показали прогностическую ценность в отношении трудной масочной вентиляции и отрицательную корреляционную связь с периодом безопасного апноэ у пациентов с ожирением [54]. Особую роль в развитии трудной или неудачной масочной вентиляции играет выявление у пациентов синдрома обструктивного сонного апноэ (повышает риск в 3-4 раза) [55,56]. Следует отметить, что зачастую данный синдром впервые выявляют при осмотре перед операцией, поэтому для уточнения данного диагноза рекомендуется использование опросника «STOP-BANG» [57].

Результаты исследования Saito T. et al. выявили прогностическую роль короткой тироментальной дистанции, ограниченного движения в шейном отделе позвоночника, возраста старше 45 лет и мужского пола относительно риска развития трудной вентиляции через НВУ. [58].

В Кокрановском обзоре 2018 года и ряде других работ показана наибольшая прогностическая ценность теста с закусыванием верхней губы в сравнении с другими традиционными признаками трудной интубации [59-62]. В целом, в настоящее время существует общепринятое мнение экспертов, которое основано на большом количестве исследований (в том числе Кокрановский обзор 2019 года), что не существует отдельного идеального прогностического теста в отношении трудной интубации трахеи [60, 63-65]. В настоящее время проведен ряд исследований, которые выявили достаточно высокую прогностическую ценность различных вариантов комбинаций признаков трудной интубации, таких как, тироментальная дистанция, тест Маллампати, подвижность в атлanto-окципитальном сочленении, стерно-ментальная дистанция, степень открывания рта и тест с закусыванием верхней губы и др. [59, 60, 63, 65-67].

С учетом имеющихся на современном этапе данных, экспертами рекомендуется применение ряда прогностических шкал, позволяющих более точно оценить риск развития различных вариантов ситуаций ТДП (см. Приложение Б, 2-5). Эти шкалы обладают более высокой точностью отрицательного прогноза и способностью исключить риск ТДП (80-95%), но, к сожалению, позволяют предсказать лишь 40-80% всех случаев трудной интубации трахеи [22, 23, 27, 53, 68-70, 72, 73]. В то же время, существуют данные о невозможности спрогнозировать значительную долю случаев ТДП с помощью стандартных подходов [74].

Заподозрить наличие стеноза гортани и трахеи на разных уровнях можно по наличию диспноэ, осиплости голоса, при выявлении стридора в разные фазы дыхательного цикла в покое. При указании в анамнезе на анестезию с интубацией трахеи и ИВЛ, факт длительной респираторной поддержки через ЭТТ или трахеостомическую трубку следует определить наличие диспноэ и нарушений фонации в покое, а при его отсутствии попросить пациента осуществить форсированное дыхание или выполнить умеренную физическую нагрузку. Появление в этих условиях диспноэ или стридора следует расценивать как возможные клинические признаки стеноза ВДП и показание к проведению дополнительного комплексного обследования пациента (ультразвуковое исследование, гибкая назальная эндоскопия или бронхоскопия, компьютерная томография).

**Рекомендация 2. Рекомендовано проведение клинической оценки верхних дыхательных путей пациента всегда перед началом анестезии с целью определения**

**риска развития проблем с масочной вентиляцией, установкой и вентиляцией через надгортанные воздуховоды, трудной интубации и трудной крикотиреотомии [17, 20, 21, 22].**

**Уровень достоверности доказательств – 4 (уровень убедительности рекомендаций С).**

*Комментарии: с целью повышения точности прогноза целесообразно применение ряда прогностических шкал и моделей, включающих наиболее значимые признаки для каждой из ситуаций. В настоящее время существуют шкалы прогноза трудной масочной вентиляции, трудной установки НВУ, трудной интубации трахеи и трудной крикотиреотомии. Анализ прогностической точности различных шкал показал высокую специфичность и средний уровень чувствительности, т. е. данные шкалы позволяют достаточно точно исключить высокий риск ТДП [22, 23, 27, 53, 68-70, 72, 73].*

Интраоперационное развитие различных ситуаций ТДП характеризуется рядом клинических признаков. Для обеспечения единого понимания возникающих ситуаций крайне важно во всех случаях использовать объективные диагностические критерии, представляющие собой сочетание субъективной оценки выявленных специалистами физикальных признаков и объективных количественных показателей инструментального мониторинга. Такая объективизация клинической картины позволит уменьшить степень субъективности в описании ситуации со стороны врача, создаст условия для единого понимания происходящего, а также последующего анализа конкретной ситуации и эпидемиологии ТДП в тех или иных изучаемых популяциях пациентов.

Для характеристики процесса масочной вентиляции и вентиляции через НВУ следует использовать комплексный подход, предполагающий характеристику самого процесса и описание его результатов. При проведении вентиляции процесс может быть легким (проводится стандартная процедура) или трудным (требуются дополнительные действия, приемы, устройства). Оценка результатов основывается на следующем подходе применительно к вентиляции. Эффективная вентиляция, проводимая по стандартным методикам или с применением дополнительных методик или устройств (трудная), не требует смены метода вентиляции и сопровождается адекватным газообменом. Неэффективная вентиляция характеризуется отсутствием тех или иных клинических и инструментальных признаков эффективной вентиляции, не сопровождается нарушениями газообмена и не требует смены метода вентиляции. Безуспешная вентиляция представляет собой ситуацию, при которой отсутствуют какие-либо клинические и инструментальные признаки вентиляции и/или развиваются нарушения газообмена, требующие применения других методов вентиляции

легких. Для описания вентиляции через лицевую маску предложены шкалы, основанные на оценке капнографии и применяемых техниках вентиляции через маску (шкала Han R., шкала Lim K.S. - см. Приложение Б, 6) [75-78].

Признаки **неэффективной вентиляции через лицевую маску** (3 степень по шкале Han R.) включают:

- наличие значимой утечки газа через лицевую маску;
- необходимость увеличить поток свежего газа до  $> 15$  л/мин и использовать экстренную подачу кислорода более двух раз;
- высокое сопротивление на вдохе;
- неадекватные дыхательные экскурсии грудной клетки;
- ослабленные дыхательные шумы;
- ненормальная форма кривой  $E_tCO_2$  (степень В-С по шкале Lim K.S.);
- неадекватные спирометрические показатели выдоха ( $V_{et} < V_t$ );
- $SpO_2 > 92\%$ .

Признаки **безуспешной вентиляции через лицевую маску** (4 степень по шкале Han R.) включают:

- наличие значимой утечки газа через лицевую маску;
- необходимость увеличить поток свежего газа до  $> 15$  л/мин и использовать экстренную подачу кислорода более двух раз;
- высокое сопротивление на вдохе;
- отсутствие дыхательных экскурсий грудной клетки;
- отсутствие дыхательных шумов;
- раздувание эпигастральной области;
- отсутствие капнограммы (степень D по шкале Lim K.S.);
- неадекватные спирометрические показатели выдоха ( $V_{et}$  не определяется);
- снижение  $SpO_2 < 92\%$ ;
- цианоз;
- изменения гемодинамики, связанные с гипоксемией или гиперкапнией (например, артериальная гипертензия, тахикардия, аритмия).

**Рекомендация 3.** Рекомендуется проведение комплексной оценки эффективности проводимой через лицевую маску вентиляции (клинические признаки, пульсоксиметрия, капнометрия, исследование неспровоцированных дыхательных объемов и потоков) с целью своевременного выявления возникающих нарушений и принятия решения об оптимизации методики или смене метода вентиляции [75-79].

**Уровень достоверности доказательств – 5 (уровень убедительности рекомендаций С).**

Признаки **неправильного положения и трудной вентиляции через НВУ**, требующие коррекции позиции, переустановки, смены размера или типа устройства, включают:

- наличие значимой утечки газа из ротовой полости при давлении на уровне 15-20 см вод ст.;
- необходимость увеличить поток свежего газа до  $>15$  л/мин и использовать экстренную подачу кислорода более двух раз;
- высокое сопротивление на вдохе;
- неадекватные спирометрические показатели выдоха ( $V_{et} < V_t$ ,  $V_{et} < 6$  мл/кг);
- при применении НВУ с каналом для дренирования желудка типа ларингеальной маски второго поколения или безманжеточного устройства I-Gel проводятся следующие тесты:

1) тест со смещением капли геля или раздуванием мыльных пузырьков - при некорректном позиционировании дистальной части НВУ относительно гортани капля геля или воды с мылом, нанесенная на проксимальное отверстие канала для дренирования желудка, раздувается и пузырится во время каждого выдоха; 2) тест с надавливанием на яремную вырезку - при компрессии в данной области происходит синхронное движение капли геля или воды с мылом, нанесенной на проксимальное отверстие канала для дренирования желудка; 3) оценка легкости заведения желудочного зонда через специальный канал НВУ.

Признаки **неэффективной вентиляции через НВУ** включают:

- высокое сопротивление на вдохе;
- неадекватные дыхательные экскурсии грудной клетки;
- ослабленные дыхательные шумы;
- ненормальная форма кривой  $EtCO_2$ ;
- неадекватные спирометрические показатели выдоха ( $V_{et} < V_t$ ,  $V_{et} < 6$  мл/кг);
- давление утечки менее 25 см вод ст. или разница между давлением утечки и давлением на вдохе менее 8 см вод ст. при вентиляции в режиме с контролем давления (для определения давления утечки наркозно-дыхательный аппарат переводят в режим ожидания, клапан APL устанавливают на уровне 30 см вод. ст, включают поток свежей смеси на уровне 3 л/мин или на уровне 40 см вод. ст и поток 5 л/мин; наблюдают за ростом давления в контуре и определяют уровень давления, при котором прекращается его рост, достигается плато и начинает определяться утечка из ротоглотки [80];
- $SpO_2 > 92\%$ .

Признаки **безуспешной вентиляции через НВУ**, требующие смены метода вентиляции, включают:

- высокое сопротивление на вдохе;
- отсутствие дыхательных экскурсий грудной клетки;
- отсутствие дыхательных шумов;
- раздувание эпигастральной области;
- отсутствие капнограммы;
- неадекватные спирометрические показатели выдоха ( $V_{et}$  не определяется);
- снижение  $SpO_2 < 92\%$ ;
- цианоз;
- изменения гемодинамики, связанные с гипоксемией или гиперкапнией

(например, артериальная гипертензия, тахикардия, аритмия).

**Трудная ларингоскопия** диагностируется в случае частичной визуализации структур гортани (без или с применением приемов по улучшению картины) при прямой ларингоскопии в объеме, соответствующем классам 3-4 по модифицированной классификации Кормака-Лихейна. (см. Приложение Б, 7) [81].

С учетом широкого распространения и все более частого применения видеоларингоскопов с целью унификации описания эндоскопической картины во время интубации с их использованием разработана отдельная шкала оценки степени визуализации и легкости интубации с помощью видеоларингоскопов (см. Приложение Б, 8) [82].

При описании **трудной интубации** в истории болезни помимо указания числа попыток можно использовать шкалу трудной интубации Adnet (см. Приложение Б, 9). [83].

### **2.3. Инструментальная диагностика.**

В ряде клинических ситуаций результаты изучения анамнеза, характер патологии и данные объективного осмотра (признаки сдавления, смещения ВДП и т.п.) могут дать основание для проведения дополнительных методов обследования пациента на предмет выявления возможных факторов риска развития ТДП. При подозрении на стеноз на различных уровнях ВДП или трахеи следует выполнить гибкую трансназальную эндоскопию (ларингоскопию), компьютерную томографию верхних дыхательных путей и шеи и бронхоскопию (ФБС) в условиях местной анестезии в сознании для оценки локализации, протяженности, степени стеноза ВДП, а также оценки подвижности трахеи. Аналогичный подход следует применять при указании на патологию гортани и трахеи в анамнезе, требовавшую оперативного лечения, наличие объемных процессов в средостении.

**Рекомендация 4.** У пациентов с указанием или подозрением на патологию верхних дыхательных путей и трахеи рекомендуется проведение дополнительного инструментального обследования для оценки вероятности и возможной причины возникновения трудностей при поддержании проходимости верхних дыхательных путей [84-90].

Уровень достоверности доказательств – 4 (уровень убедительности рекомендаций С).

Ультразвуковое исследование гортани и области шеи является доступным, экономичным, безопасным, неинвазивным методом, позволяющим в кратчайшие сроки получить дополнительную диагностическую информацию, статические и динамические изображения исследуемых структур и обладающим высокой межочечной надежностью [88-91]. Сравнительная оценка параметров, измеряемых с помощью ультразвука, с данными компьютерной томографии выявила высокую корреляцию между данными обоих методов, что подтверждает диагностическую точность ультразвукового исследования ВДП [92-93]. Сопоставимость результатов измерения диаметра ВДП на уровне перстневидного хряща, полученных с помощью ультразвукового исследования и МРТ, была продемонстрирована в работе Lakhali et al. [94].

Возможные показания к проведению ультразвуковой оценки верхних дыхательных путей и передней поверхности шеи включают в себя:

1. Оценка хрящевых структур и мягких тканей передней поверхности шеи. Методика может быть использована для прогнозирования ТДП. Оцениваются различные расстояния от передней поверхности шеи до структур гортани или передней стенки трахеи на уровне голосовых складок, щитовидного хряща и яремной вырезки [95-96].

2. Проведение предоперационных измерений в различных позициях (поперечная по средней линии, парасагиттальная) и расчетов определенных показателей для прогнозирования трудной вентиляции, ларингоскопии и интубации, таких как подъязычно-подбородочная дистанция и отношение (1-1,05 указывает на трудную интубацию), размер языка, толщина мышц дна ротовой полости, расстояние между надгортанником и серединой расстояния между голосовыми складками, глубина пространства перед надгортанником и др. [97-106]. Толщина мягких тканей передней поверхности шеи на уровне подъязычной кости, надгортанника, отношение дистанции «кожа - надгортанник» к расстоянию между надгортанником и серединой голосовой щели продемонстрировали прямую сильную корреляцию с трудной ларингоскопией, тогда как подъязычно-подбородочное отношение характеризовалось умеренной отрицательной

связью с трудной ларингоскопией [107-108]. Толщина основания языка более 50 мм и подъязычно-подбородочное отношение показали высокую прогностическую ценность в отношении трудной масочной вентиляции [109]. Rana S. с соавт. установили корреляцию между отношением дистанции «кожа-надгортанник» к расстоянию между надгортанником и серединой голосовой щели и выявляемой во время прямой ларингоскопии картиной по Кормаку-Лихейну (отношение  $0-1.425 \approx 1$  класс по Кормаку-Лихейну; отношение  $1.425-1.77 \approx 2$  классу; отношение  $1.77-1.865 \approx 3$  классу; отношение более  $1.865 \approx 4$  классу [110].

3. Проведение оценки мягких тканей перед интубацией для исключения или уточнения характера патологии (опухоли, абсцессы, эпиглоттит), оценки толщины основания языка, которая может повлиять на действия врача [111-113]. Толщина задней трети языка (измеренная ниже уровня подъязычной кости) более 5,8 см может быть предиктором трудной интубации [114].

4. Оценка наименьшего диаметра дыхательных путей на разных уровнях [115]. Измерение диаметра на уровне перстневидного хряща (самое узкое место) позволяет подобрать диаметр ЭТТ и избежать травматизации ВДП [94, 116]. Оценка диаметра ВДП на других уровнях позволяет осуществить выбор диаметра двухпросветных ЭТТ, трахеостомических трубок [94, 117].

5. Верификация перстне-щитовидной мембраны с целью подготовки к возможной крикотиреотомии, выбор места возможной трахеостомии (исключение расположения сосудов и перешейка щитовидной железы в области трахеостомии) [118-122].

**Рекомендация 5.** С целью уточнения анатомических особенностей верхних дыхательных путей, оценки диаметра дыхательных путей и трахеи на разных уровнях, подбора оптимального размера ЭТТ, предварительной подготовки к выполнению инвазивных методов обеспечения проходимости дыхательных путей рекомендуется рассмотреть вопрос о предоперационном ультразвуковом обследовании верхних дыхательных путей пациента на разных уровнях (при наличии технических возможностей и подготовленного персонала) [98-122].

Уровень достоверности доказательств – 2 (уровень убедительности рекомендаций В).

**Предоперационное ультразвуковое сканирование желудка.** Аспирация желудочным содержимым остается актуальной проблемой и может являться причиной



развития от 9% до 20% летальных исходов, связанных с анестезией, или до 50% при применении общей анестезии с интубацией трахеи [123-126]. Это особенно актуально с учетом данных, указывающих на наличие густой пищи или большого объема жидкого содержимого в желудке даже после соблюдения пациентами 6-10 часового интервала голодания. Также известно, что существует определенная часть пациентов, у которых невозможно точно определить факт последнего приема пищи (языковой барьер, нарушения сознания, неясный анамнез) или оценить остаточный объем желудка вследствие нарушений его эвакуаторной функции различного генеза (беременные, болевой синдром, сахарный диабет, хроническая болезнь почек, острая хирургическая патология органов брюшной полости, стенозирующие процессы в области желудка и т.п.). [127-128].

В настоящее время разработаны стандартные методики проведения предоперационного ультразвукового сканирования желудка с определением площади поперечного сечения на уровне антрума, оценкой характера содержимого желудка (пустой, простые жидкости, жидкости с газом, густая пища), расчетом по специально разработанным формулам объема содержимого желудка на момент осмотра. Получаемые данные показали достаточно высокую точность в отношении определения объема содержимого желудка, и на основании получаемых изображений была предложена шкала оценки результатов [129-132]. Результаты ультразвукового сканирования желудка позволяют выделить группы пациентов с низким и высоким риском аспирации и определить наиболее безопасную тактику их ведения [133-135].

**Рекомендация 6. С целью объективизации степени риска аспирации перед операцией, определения безопасной тактики и метода введения в анестезию у отдельных категорий пациентов рекомендуется рассмотреть возможность выполнения ультразвукового сканирования желудка, определения объема и характера остаточного желудочного содержимого (при наличии технических возможностей и подготовленного персонала) [132-139].**

**Уровень достоверности доказательств – 2 (уровень убедительности рекомендаций В).**

*Комментарии. В настоящее время выделяют три группы клинических ситуаций, при которых показано проведение ультразвукового сканирования желудка: 1) пациенты, которые по ряду причин не следовали рекомендациям по предоперационному пищевому поведению (проблемы с общением, языковой барьер, когнитивные нарушения, экстренные пациенты); 2) пациенты, у которых возможно нарушение эвакуации из желудка на фоне*

их заболеваний, несмотря на соблюдение ими пищевого режима (диабет, острый болевой синдром, гастропарез, болезни почек, ожирение, беременность, прием опиоидов и т.д.); 3) пациенты, у которых невозможно установить анамнез в отношении последнего приема пищи (когнитивные нарушения, языковой барьер и т.д.). Применение в этих случаях ультразвукового сканирования желудка позволяет определить риск аспирации и тактику ведения пациентов [136-139].

*Критерии низкого риска аспирации включают:*

- *Отсутствие содержимого в желудке при сканировании в двух позициях (Perlas 0 степень)*
- *Наличие в желудке жидкости (положение на правом боку) в рассчитанном объеме менее 1,5 мл/кг веса (Perlas 1 степень)*

*Критерии высокого риска аспирации включают:*

- *Наличие в желудке густого содержимого*
- *Наличие в желудке жидкости (положение на правом боку) в рассчитанном объеме более 1,5 мл/кг веса*
- *Наличие признаков простых жидкостей в положении на правом боку и на спине (Perlas 2 степень)*

*Варианты действий врача-анестезиолога-реаниматолога будут определяться по результатам оценки риска аспирации [133, 135]. При прогнозируемом низком риске аспирации предлагается выполнение индукции анестезии по стандартной методике без задержки времени. При прогнозируемом высоком риске аспирации анестезиолог может выбрать вариант проведения быстрой последовательной индукции с предварительным дренированием желудка; отложить начало срочной операции (при возможности) и выполнить повторное исследование через 2 часа; отменить плановую операцию или перенести ее начало на несколько часов.*

**Рентгенологические исследования.** Проведение рентгенологических исследований в рамках предоперационного обследования может дать врачу-анестезиологу–реаниматологу дополнительную информацию о риске ТДП у пациентов [140]. Так, в работе Bellhouse и Doré оценивалось всего 22 различных расстояния при оценке дыхательных путей в латеральной позиции (рентгенография головы и шейного отдела позвоночника) и было выявлено наличие связи между уменьшением степени разгибания в атланта-окципитальном сочленении на 33%, маленьким подбородком, увеличенным языком и трудной интубацией [141]. Атланта-окципитальное расстояние, подъязычно-нижнечелюстная дистанция  $\geq 20$  мм, угол, сформированный двумя линиями,

соединяющими самую передненижнюю точку верхнего центрального резца и передне-нижнюю границу тела шестого шейного позвонка и наиболее передний участок тела первого шейного позвонка  $\geq 38^\circ$ , были ассоциированы с ТДП [142]. Существует ряд других прогностических рентгенологических критериев ТДП, характеризующих взаимоотношения между углом нижней челюсти, подъязычной костью и шейными позвонками [104, 143].

**Компьютерная томография в оценке дыхательных путей (компьютерная томография верхних дыхательных путей и шеи).** Проведение компьютерной томографии позволяет специалистам получить детальную информацию о состоянии верхних дыхательных путей, трахеи и бронхов при различной патологии, и на основании полученных данных уточнить план ведения пациентов [144-149]. В ряде работ было показано наличие статистически значимой связи расстояния между корнем языка и задней стенкой глотки, угла между надгортанником и языком и трудной ларингоскопии [150]. Saito K. с соавторами была продемонстрирована высокая прогностическая ценность выполнения КТ груди в условиях неинвазивной ИВЛ для определения возможности проведения масочной вентиляции у пациентов со стенозом трахеи вследствие опухолей средостения [151]. По данным Gutiérrez J.C., существует взаимосвязь между такими показателями (выявляемыми при компьютерной томографии), как расстояние от голосовых складок до задней стенки глотки, ларинготрахеальный угол, расстояние от надгортанника до задней стенки глотки и от основания языка до задней стенки глотки и трудной ларингоскопией (3-4 класс по Кормаку-Лихейну) [152].

**Гибкая трансназальная эндоскопия (ларингоскопия, видеоларингоскопия).** Данная методика характеризуется простотой выполнения, не требует седации и легко переносится пациентами, выполнима в течение короткого времени. Показаниями для трансназальной ларингоскопии в предоперационном периоде являются: 1) оценка всех отделов ВДП и выявление патологии, 2) оценка ВДП перед оперативными вмешательствами в этой области [153].

В ряде исследований была показана высокая прогностическая ценность применения трансназальной эндоскопии в отношении трудной ларингоскопии и трудной интубации, в том числе при использовании видеоларингоскопов [154-155]. Применение гибкой трансназальной ларингоскопии позволяет оценить состояние ВДП и принять обоснованное решение о необходимости интубации у пациентов с термическими поражениями ВДП, а в ряде случаев даже изменить тактику ведения пациента [156]. Результаты обследования также позволяют избежать необоснованного выполнения фиброоптической интубации в сознании и, в то же время, выявить пациентов, у которых

интубация в сознании является показанной. Таким образом, повышается безопасность пациентов во время анестезии [157, 158].

Tasli H. с соавторами разработали шкалу оценки степени визуализации структур гортани во время трансназальной гибкой эндоскопии, на основании которой прогнозируется ожидаемая ларингоскопическая картина во время прямой ларингоскопии [159]. На основании оценки выделяют 4 степени визуализации (Приложение Б, 10). Важно помнить, что нормальная эндоскопическая картина у пациента в сознании на фоне сохраненного тонуса мышц гортаноглотки и языка не гарантирует отсутствие ее ухудшения при выполнении индукции анестезии и введении миорелаксантов. В то же время, выявление 3-4 степени при эндоскопии в сознании может указывать на риск трудной ларингоскопии.

#### **2.4. Иная диагностика.**

Обсервационные исследования указывают на возможность выявления с помощью ряда исследований (рентгенография гортани и трахеи, эндосонографическое исследование трахеи и бронхов, компьютерная томография верхних дыхательных путей и шеи, магнитно-резонансная томография шеи, видеоларингоскопия) врожденных или приобретенных особенностей пациентов. В то же время, нет научных данных, позволяющих рекомендовать определенные исследования в качестве рутинных методов обследования пациентов с прогнозируемыми ТДП.

### **3. Лечение.**

#### **3.1 Консервативное лечение.**

**Основные принципы подготовки к прогнозируемой ситуации «трудных дыхательных путей»**

Общие этапы подготовки к прогнозируемой ситуации ТДП включают:

- 1) обеспечение доступности и исправности необходимого оборудования и имущества;
- 2) информирование пациента об установленных или предполагаемых трудностях;
- 3) наличие врача-анестезиолога-реаниматолога, который будет участвовать в процессе поддержания проходимости ВДП в качестве ассистента, а также других специалистов;
- 4) формулирование плана действий;
- 5) эффективную преоксигенацию через лицевую маску;
- 6) обеспечение подачи кислорода в течение процесса поддержания проходимости

ВДП.

**Подготовка.** В литературе недостаточно убедительных данных, чтобы оценить пользу от заблаговременной подготовки необходимого оборудования, информирования пациента о возможных проблемах и предстоящих манипуляциях, назначения ассистента в плане повышения вероятности успешной интубации [14, 59].

**Преоксигенация.** Общеизвестно, что преоксигенация повышает резервы пациентов по кислороду, задерживает наступление гипоксемии, позволяет безопасно без развития десатурации выполнять попытки интубации или иные действия без нарушений газообмена в течение 6-8 минут [160-161]. Установлено, что при дыхании атмосферным воздухом перед анестезией у молодых соматически здоровых пациентов период с момента наступления апноэ до снижения уровня  $SpO_2 < 90\%$  составляет всего лишь 1-2 минуты. В случае проведения преоксигенации его длительность достигает 8 минут [161-162].

Существуют различные методики проведения преоксигенации. Так, результаты ряда рандомизированных исследований указывают на эффективность проведения преоксигенации через плотно прижатую лицевую маску в течение 3-х и более минут как метода, позволяющего задержать развитие критической гипоксемии во время апноэ [160, 163]. Имеются данные о сопоставимой эффективности традиционной преоксигенации, проводимой в течение 3-х минут, и быстрой преоксигенации с помощью 4-х максимально глубоких вдохов в течение 30 секунд или 8 вдохов в течение минуты с потоком 100% кислорода 10 л/мин [164-167].

Критерием достижения целей преоксигенации у пациентов без исходных нарушений газообмена или без повышенного потребления кислорода является величина  $EtO_2 \geq 90\%$  при наличии мониторинга газового состава дыхательной смеси на вдохе и выдохе [168]. Среди новых методов оценки кислородных резервов пациента и эффективности преоксигенации можно упомянуть анализ так называемого «индекса резервов кислорода» (ORI, oxygen reserve index), метод, основанный на оценке насыщения гемоглобина артериальной крови кислородом, а также насыщения кислородом смешанной венозной крови [169-170]. Установлено, что значение  $ORI > 0,24$  отражает уровень  $PaO_2 \geq 100$  мм рт ст, ( $SpO_2 = 99-100\%$ ),  $ORI = 0,55$  является нижним порогом для  $PaO_2 > 150$  мм рт ст. Таким образом, значение ORI может быть критерием неэффективной преоксигенации в случае, когда его значение не растет выше 0,24 (при этом достигает  $SpO_2 = 99-100\%$ ). Данная ситуация требует оптимизации методики преоксигенации. Кроме того, снижение ORI является более ранним индикатором исчерпания резервов кислорода и начинается в среднем на 30 секунд раньше, чем анестезиолог выявит изменения  $SpO_2$ .

**Рекомендация 7.** Рекомендуется проведение преоксигенации спонтанно дышащих пациентов через герметично прижатую лицевую маску (подтверждается наличием капнограммы, величиной определяемого  $V_{et}$  и герметичностью контура) 100%  $O_2$  с потоком до 10 л/мин в течение не менее 3-х минут (либо в течение 4-8 форсированных вдохов) или до достижения  $EtO_2 \geq 90\%$  при наличии мониторинга газового состава дыхательной смеси на вдохе и выдохе [162, 164, 168, 171-173].

Уровень достоверности доказательств – 4 (уровень убедительности рекомендаций C).

*Комментарии.* У тучных пациентов более эффективно осуществление преоксигенации в положении с поднятым головным концом [174-177]. У данной группы пациентов была показана эффективность применения во время преоксигенации ПДКВ 5 см вод ст., в том числе, в сочетании с применением режима PSV с давлением поддержки 5 см вод ст. [177-181], В нескольких исследованиях доказана эффективность проведения высокопоточной (50 л/мин) оксигенации увлажненным согретым ( $34^\circ C$ ) кислородом через назальные канюли с помощью специальных устройств [182]. Применение методов CPAP и BiPAP, Pressure Support с ПДКВ, НИВЛ для преоксигенации показало свою эффективность в отношении снижения внутрилегочного шунтирования и удлинения безопасного апноэ у пациентов с морбидным ожирением [180, 183-187].

В целом, проведение преоксигенации с приподнятым головным концом через лицевую маску в сочетании с ПДКВ или с одновременно с применением трансназальной высокопоточной оксигенации через специальные устройства также рекомендовано пациентам с исходными нарушениями газообмена и высоким риском быстрой десатурации, пациентам с прогнозируемыми ТДП для обеспечения более длительной безопасной паузы апноэ [188-192].

**Подготовка оборудования и имущества.** Эксперты считают, что набор, который содержит необходимое оборудование для обеспечения ПВДП, должен быть готов к применению в операционной или в течение не более одной минуты в пределах операционного блока (см. табл. 4). Медицинский персонал должен быть информирован о наличии и месте нахождения набора, а также уметь применять различные устройства и оборудование из набора.

Если известны или подозреваются проблемы с поддержанием ПВДП, врач-анестезиолог-реаниматолог должен:

1. Сообщить пациенту (или его полномочному представителю) о потенциальном

риске и возможности выполнения специальных процедур, имеющих отношение к обеспечению ПВДП, получить информированное согласие на данные процедуры.

2. Убедиться, что есть, по крайней мере, один дополнительный сотрудник, который сможет немедленно оказать помощь при необходимости, при наличии показаний следует обеспечить готовность к выполнению гибкой эндоскопии в качестве начального метода интубации трахеи в сознании или резервного после индукции анестезии, а также к выполнению экстренной крикотиреотомии.

3. Провести преоксигенацию наиболее эффективным методом перед началом анестезии, убедиться в достижении целей преоксигенации. Пациенты в бессознательном состоянии, неадекватные пациенты могут создавать препятствия для проведения преоксигенации и потребовать проведения минимальной седации без угнетения дыхания для последующего размещения лицевой маски и преоксигенации.

4. Любыми методами обеспечивать оксигенацию на протяжении всего процесса до и после индукции анестезии, а также непосредственно после экстубации пациентов. Возможности для дополнительной подачи назначения кислорода во время попыток интубации включают (но не ограничены): подачу кислорода через носовые катетеры с потоком до 15 л/мин, апнейстическую оксигенацию через специальные устройства для трансназальной высокопоточной оксигенации, проведение в перерывах между попытками интубации масочной вентиляции в сочетании с назальной оксигенацией любым методом, подачу кислорода специальные интубационные бужи с каналом для вентиляции, подачу кислорода через канал гибкого эндоскопа во время попыток интубации [188, 193-201.]. После экстубации рекомендуется применение оксигенации через лицевую маску, носовые катетеры или специальные устройства для трансназальной высокопоточной оксигенации после экстубации трахеи.

5. Обеспечить готовность к экстренному инвазивному доступу к ВДП. Врач-анестезиолог-реаниматолог должен владеть техникой выполнения крикотиреотомии, в случае прогнозируемых сложностей необходимо обеспечить присутствие в операционной хирургов или подготовленного коллеги с самого начала анестезии.

6. Перед началом манипуляций при непальпируемых хрящевых структурах гортани следует идентифицировать их с помощью УЗ-исследования и маркировать анатомические ориентиры на передней поверхности шеи пациента, чтобы облегчить их поиск в случае перехода к инвазивным техникам; возможна предварительная катетеризация трахеи для обеспечения резервной оксигенации.

#### **Таблица 4**

#### **Рекомендуемое содержимое укладки для обеспечения проходимости ВДП**

№ п/п	Устройство и оборудование
1.	Лицевые маски всех размеров и разных типов для взрослых, назальные канюли для оксигенации
2.	Специальные лицевые маски с клапаном в наборе с полыми орофарингеальными воздуховодами для выполнения фиброоптической интубации трахеи (ФОИ)
3.	Оро- и назофарингеальные воздуховоды всех размеров для взрослых
4.	Эндотрахеальные трубки (ЭТТ) разного размера и дизайна, включая трубки с клювовидным дистальным кончиком, армированные ЭТТ
5.	Проводники для ЭТТ
6.	Интубационные бужи с изогнутым дистальным концом, проводники с подсветкой, полые интубационные проводники с каналом для вентиляции с мягким изгибаемым дистальным кончиком; трубнообменники
7.	Надгортанные воздуховодные устройства (НВУ) с каналом для дренирования желудка различного размера, обеспечивающие вентиляцию*, возможность дренирования желудка - ларингеальные маски (ЛМ)*, ларингеальные трубки (ЛТ), комбинированные трахео-пищеводные трубки*, безманжеточные устройства); НВУ, обеспечивающие возможность выполнения интубации трахеи – интубационная ларингеальная маска (ИЛМ)*, интубационная ларингеальная трубка (ИЛТ); НВУ с возможностью вентиляции, дренирования желудка и интубации трахеи через них с помощью ФБС или вслепую – ларингеальные маски, ларингеальные трубки.
8.	Ларингоскоп, клинки ларингоскопа различной формы и размера, включая клинки с изменяемой геометрией дистального конца
9.	Непрямые ригидные оптические устройства (оптические стилеты, видеоларингоскопы с традиционными и специальными клинками высокой кривизны для трудной интубации)
10.	Интубационный фибробронхоскоп или гибкий интубационный видеоэндоскоп
11.	Набор для выполнения пункционной или хирургической крикотиреотомии с ЭТТ (внутренний диаметр 6-7 мм с раздуваемой манжетой)
12.	Капнограф или портативный детектор выдыхаемого СО <sub>2</sub>
13.	Мешок типа Амбу с линией кислорода и резервным мешком (с или без клапана ПДКВ)
14.	Шипцы Мэджила, роторасширитель
15.	Ламинированные алгоритмы действий во время ситуаций ТДП

\*- согласно приказу Министерства здравоохранения Российской Федерации от 15 ноября 2012 г. № 919 н. г. (Регистрационный № 26512) «Об утверждении порядка оказания медицинской помощи взрослому населению по профилю «анестезиология и реаниматология»:



- набор для интубации в операционной, манипуляционной, преднаркозной, палате пробуждения, противошоковой и палате интенсивной терапии включает ларингеальную маску, ларингеальную маску для интубации трахеи и комбинированную трубку (приложение к приказу 3,6,9,12);

- набор для трудной интубации в операционной, манипуляционной, преднаркозной, палате пробуждения, противошоковой и палате интенсивной терапии включает ларингеальную маску, ларингеальную маску для интубации трахеи и комбинированную трубку (приложение к приказу 6,9,12).

### **Подготовка специалистов**

Результаты проведенных мета-анализов, национальных проектов по изучению эпидемиологии ситуаций ТДП в разных странах, данные сообщений о сериях случаев указывают на важную роль человеческого фактора в решении проблем ТДП [202-204.]. Установлена важная роль не только недостаточных мануальных навыков специалистов по применению различных устройств или оборудования, но и так называемых «нетехнических навыков» врачей-анестезиологов-реаниматологов, включающих умение планировать, распознавать осложнения, контролировать обстановку, действовать в команде, эффективно общаться и т.д. [205]. В настоящее время имеется обширная доказательная база, подтверждающая важность и эффективность проведения всестороннего базового обучения (резидентов, ординаторов) навыкам обеспечения проходимости ВДП, применения устройств и оборудования и умениям действовать во время различных клинических ситуациях, а также регулярных тренингов практикующих специалистов для поддержания готовности эффективно действовать в ситуациях ТДП (обучение применению новых устройств и отработка алгоритмов действий, работа междисциплинарных команд) [206-214].

Ряд важных практических навыков, владение которыми требуется во время ситуаций ТДП, не всегда может быть приобретен в результате базового обучения и клинической практики по причине редкой частоты применения или ограниченной доступности оборудования. К таким умениям можно отнести применение гибких эндоскопов для интубации трахеи, а также выполнение экстренного инвазивного доступа к ВДП в критических ситуациях. Симуляционное обучение на фантомах и с применением виртуальных симуляторов позволяет получить устойчивый навык использования фибробронхоскопов [215-218]. Имеющиеся данные литературы предоставляют доказательства того, что регулярное симуляционное обучение на фантомах повышает готовность и обеспечивает устойчивый навык выполнения экстренного инвазивного

доступа к ВДП [219]. Проведение тренингов по обучению выполнения крикотиреотомии на фантомах у резидентов вырабатывало у них устойчивый мануальный навык и привело к повышению готовности данных специалистов выполнить экстренный инвазивный доступ к ВДП во время симулированных ситуаций «нет интубации-нет вентиляции» [220-221].

Высокорреалистичная симуляция предоставляет возможности комплексной отработки специалистами разного уровня подготовки навыков применения современных устройств и оборудования в контексте конкретных клинических ситуаций, а также умения распознавать осложнения, принимать решение, использовать все доступные ресурсы, эффективно действовать в команде во время критических ситуаций [222]. При этом отрабатывается умение применять действующие рекомендации и наиболее эффективные современные методы. Существующие данные указывают на эффективность высокорреалистичной симуляции как инструмента обучения действиям в критических ситуациях ТДП, а также на сохранение готовности эффективно решать проблему ТДП в течение 6-12 месяцев после тренингов [223-224].

Помимо достижения специалистами в результате симуляционных тренингов высокой эффективности действий во время критических ситуаций, важным вопросом является поддержание этого уровня во время практики по завершении обучения. Данная задача решается проведением повторных тренингов. Оптимальная величина интервалов между тренингами, необходимая для поддержания навыков и актуальных алгоритмов действий, в настоящее время достоверно не установлена. Есть данные, что высокий уровень остаточных знаний и умений сохраняется в течение 4 месяцев после тренинга [225]. Сохранение высокой эффективности действий в критических ситуациях, связанных с ТДП, в течение 6-8 месяцев после симуляционного тренинга было продемонстрировано Р.М. Kuduvalli et al. [224-225], которые рекомендуют 6-месячный интервал повторения тренингов для поддержания способности эффективно применять знания при развитии критических ситуаций. Данные о сохранении до 12 месяцев способности эффективно действовать в критической ситуации «нет интубации - нет вентиляции» после однократного прохождения высокорреалистичного сценария получены S. Voet [223]. Эффективность повторяющихся высокорреалистичных симуляционных тренингов как средства поддержания и усовершенствования навыков действий в критических ситуациях также показана в работе В. Yee et al. [226].

**Рекомендация 8. Рекомендуется проведение регулярного обучения специалистов методикам применения различных устройств и оборудования для**

проведения вентиляции и интубации, выполнению ультразвукового обследования верхних дыхательных путей, шеи и желудка, технике выполнения инвазивного доступа к дыхательным путям, а также отработка алгоритмов действий во время критических ситуаций ТДП с использованием симуляционного оборудования различного уровня реалистичности [227-231].

**Уровень достоверности доказательств – 2 (уровень убедительности рекомендаций В).**

### **Использование когнитивной помощи при обеспечении проходимости ВДП**

В широком смысле под когнитивной помощью понимают любые информационные материалы, которые помогают специалистам правильно подготовиться к процедурам и принять правильное решение во время плановых и экстренных ситуаций. Данные материалы могут быть представлены в виде брошюр, бумажных бланков для заполнения, ламинированных страниц или брошр, электронных приложений и т.п. [232-234]. Применительно к вопросам обеспечения проходимости ВДП когнитивная помощь может быть представлена в виде чек-листов по подготовке оборудования, персонала и команды к неосложненной интубации, экстренной интубации, ситуациям ТДП, а также в виде алгоритмов действий во время развившихся ситуаций ТДП.

Применение чек-листов при подготовке и выполнении интубации показало свою эффективность в отношении снижения частоты осложнений, развития гипоксемии и ошибок у разных категорий пациентов, в ряде случаев их применение незначимо увеличивает время подготовки к интубации [235-240]. Разработка чек-листов рекомендована рядом экспертов и профессиональных организаций как средство обеспечения безопасности пациентов во время интубации трахеи [241-242].

Вторая группа материалов когнитивной помощи включает в себя применяемые анестезиологами напечатанные (или в электронном виде) алгоритмы действий, в том числе мнемонические модели, в случае развития ситуаций ТДП [243-246]. Данные материалы должны размещаться на рабочих местах врачей-анестезиологов-реаниматологов в операционных, в ОРИТ. Оценка эффективности применения таких материалов может быть осуществлена во время реальных ситуаций или в симулированных условиях. Применение во время симулированных ситуаций ТДП постеров с алгоритмами действий приводило к более эффективным действиям специалистов, своевременному принятию решения о переходе на инвазивные методы доступа к ВДП [247-248]. Мета-анализ 2019 года, проведенный Simmons WR, продемонстрировал важную роль применения экстренных алгоритмов в операционных в обеспечении безопасности пациентов [249]. По данным анализа

применения алгоритмов действий в критических ситуациях (распространялись бесплатно в виде книг по стационарам) в Китае получены доказательства эффективности в виде снижения частоты предотвратимых осложнений и улучшения действий специалистов в случае их развития [250-251].

**Рекомендация 9. Рекомендуется разработка, размещение в операционных, применение и заполнение чек-листов проверки готовности к проведению перед каждой плановой и экстренной общей анестезией с интубацией трахеи и ИВЛ; разработка, печать, размещение в операционных и применение алгоритмов действий во время интубации трахеи и различных клинических ситуаций ТДП [234-237, 240,245, 249].** Пример чек-листа приведен в Приложении Б, 11.

**Уровень достоверности доказательств – 2 (уровень убедительности рекомендаций В).**

#### **Формулирование предварительного плана действий при прогнозируемых «трудных дыхательных путях»**

Данные литературы позволяют предположить, что применение заранее сформулированных стратегий действий может облегчить решение проблемы трудной ИТ. В настоящее время врач-анестезиолог-реаниматолог имеет возможность применить ряд неинвазивных методов обеспечения проходимости ВДП, которые включают:

- интубация в сознании под местной анестезией с или без минимальной седации – обсервационные исследования указывают на высокую частоту успеха ИТ с помощью ФБС или гибкого интубационного видеоскопа, достигающую 88-100% [252]; интубации в сознании или с минимальной седацией дексметомидином с использованием комбинации видеоларингоскопов и гибких интубационных эндоскопов [253-254]; есть сообщения о серии случаев, демонстрирующие высокую эффективность применения других устройств для интубации в сознании – интубация через ИЛМ вслепую, под видеоконтролем или с помощью ФБС [255-264]; интубация в сознании с помощью оптического стилета, видеоларингоскопа [265-273];
- применение дополнительных маневров для улучшения визуализации гортани во время прямой ларингоскопии – внешние манипуляции на гортани (BURP-маневр) [274-276], придание пациенту «принюхивающегося положения» [277-279], придание пациенту с ожирением «HELP-позиции» [280-283] или «ramped-позиции» [284-287];
- после двух неудачных попыток прямой ларингоскопии – прекращение дальнейших попыток с целью профилактики травматических повреждений ВДП и развития

ситуации «нельзя интубировать-нельзя вентилировать» [288];

- видеоассистированная ларингоскопия – данные ряда наблюдательных работ, результаты мета-анализов рандомизированных клинических исследований у пациентов в общей хирургической популяции пациентов, пациентов с прогнозируемыми или симулированными ТДП, с ожирением продемонстрировали улучшение ларингоскопической картины при применении видеоларингоскопов, повышение частоты успешной ИТ и высокую частоту первой успешной попытки ИТ [289-295]; не выявлено разницы в длительности ИТ, частоте травматических повреждений ВДП; есть данные исследований, указывающие на значительное улучшение ларингоскопической картины при применении специальных клинков с высокой кривизной для трудной интубации [296]; у пациентов с прогнозируемыми ТДП применение видеоларингоскопов опытными пользователями приводит к улучшению ларингоскопической картины, значимому росту частоты успешной первой попытки интубации и снижению частоты травмы ВДП [297-303];

- применение интубационных бужей (проводников) – данные наблюдательных исследований демонстрируют 78-100% частоту успешной ИТ при применении интубационных бужей у пациентов с ТДП [304-311];

- применение ИЛМ – рандомизированные исследования эффективности ИЛМ в сравнении с прямой ларингоскопией отсутствуют; наблюдательные исследования указывают на 71-100% частоту успешной ИТ через ИЛМ у пациентов с ТДП [312-313]; применение интубационного ФБС (или гибкого интубационного видеоэндоскопа) для ИТ через ИЛМ показало более высокую частоту успеха в сравнении с интубацией через ИЛМ вслепую [314]; применение ларингеальной трубки для интубации трахеи показало свою эффективность [315-317]; сравнение ФОИ через ИЛМ и ФОИ показало более высокую частоту успеха в случае комбинированного применения ФБС и ИЛМ [318];

- применение клинков ларингоскопов различного дизайна – наблюдательные исследования демонстрируют возможность улучшения ларингоскопической картины при применении клинков альтернативного дизайна;

- интубация с помощью оптического стилета, интубационного ФБС или гибкого интубационного видеоэндоскопа в условиях общей анестезии – по данным наблюдательных исследований частота успеха фиброоптической интубации (ФОИ) составляет 87-100%; есть результаты исследований, демонстрирующие сравнимую эффективность применения оптических стилетов и ПЛ при симулированных и прогнозируемых ТДП [319-322]; ригидные и полуригидные оптические стилеты показали свою эффективность в различных клинических ситуациях [323-328]; следует помнить о наличии технических трудностей при использовании данных методик в условиях общей анестезии и релаксации мягких тканей рото- и

гортаноглотки, которые могут быть устранены комбинацией с ларингоскопами (видеоларингоскопами), применением НВУ для облегчения ФОИ или интубации с помощью оптических стилетов [329-334], при применении гибких интубационных эндоскопов рекомендуется осуществлять ротацию ЭТТ против часовой стрелки на 90 градусов (срез ЭТТ должен быть обращен книзу) при подведении ее к задней комиссуре гортани для облегчения проведения в трахею [335];

- применение комбинации видеоларингоскопов и гибких интубационных эндоскопов – существуют данные ряда исследований, указывающие на эффективность совместного использования видеоларингоскопов и гибких интубационных эндоскопов в ситуациях прогнозируемых ТДП, неудавшейся интубации трахеи как методики, обеспечивающей высокую частоту успешной интубации с первой попытки [336-347];

- интубация с помощью стилетов с подсветкой – по данным обсервационных исследований частота успешного применения стилетов с подсветкой при ТДП составляет 84,9-100% и превышает таковую при попытках слепой интубации [348-355].

В настоящее время эксперты четко убеждены в необходимости формулирования пошагового алгоритма для повышения эффективности действий специалиста в критической ситуации.

Представленные алгоритмы позволяют быстро принять правильное решение в различных клинических ситуациях (см. приложение Б-алгоритмы).

Формулируемая врачом-анестезиологом-реаниматологом тактика действий при прогнозируемых трудных дыхательных путях:

**1. Оценку вероятности развития и разработку плана действий при возникновении основных проблем, которые могут встречаться одни или в комбинации:**

- трудная масочная вентиляция;
- трудная установка НВУ;
- трудная ларингоскопия;
- трудная интубация;
- трудности взаимодействия с пациентом;
- трудная крикотиреотомия или трахеостомия;
- повышенный риск аспирации;
- повышенный риск быстрой десатурации.

**2. Рассмотрение относительных клинических достоинств и выполнимости четырех основных сценариев в каждом конкретном случае:**

- интубация в сознании или проведение интубации после индукции общей

анестезии;

- использование неинвазивных способов для начального обеспечения проходимости ВДП или применение инвазивных методов (то есть, хирургической или чрескожной дилатационной трахеостомии или крикотиомии);
- использование видеоларингоскопов во время первой попытки ларингоскопии или начальное выполнение прямой ларингоскопии;
- сохранение спонтанной вентиляции в течение попыток интубации или применение миорелаксантов.

### **3. Определение начальной или предпочтительной тактики в случае:**

- интубации в сознании;
- возникновения трудной ларингоскопии и интубации у пациента, которого можно адекватно вентилировать через лицевую маску после индукции анестезии;
- опасной для жизни ситуации, в которой пациента невозможно вентилировать, и невозможна интубация («нельзя интубировать/нельзя вентилировать»).

**4. Определение резервных действий, которые могут быть применены, если первичная тактика терпит неудачу или не выполнима.** Например, пациенты, не способные к сотрудничеству, могут ограничить возможности по манипуляциям на ВДП, особенно это касается ИТ в сознании. У таких пациентов для обеспечения проходимости ВДП могут потребоваться подходы, которые изначально являются резервными (например, интубация после индукции анестезии).

Выполнение операции под местной инфильтрационной анестезией или в условиях блокады нервов может быть альтернативным подходом, но он не может считаться категоричным и не дает основания отказываться от формулирования стратегии действий в случае трудной ИТ.

**5. Использовать  $E_tCO_2$  для подтверждения правильного положения эндотрахеальной трубки.** В ряде ситуаций, когда капнометрия невозможна или не позволяет подтвердить адекватную вентиляцию легких возможно применение ультразвукового исследования легких для подтверждения «скольжения легких» как признака вентиляции, а также подтверждения нахождения ЭТТ в трахее.

### **Стратегии интубации/вентиляции.**

Врач-анестезиолог-реаниматолог, проводящий анестезию пациенту с высоким риском трудностей в обеспечении проходимости ВДП должен владеть основными техниками, применяемыми в случае трудной вентиляции или ИТ (табл. 5). *Целесообразно исходить из принципа применения в качестве первого шага неинвазивных методик.* В то же время, в случае

их низкой эффективности не следует тратить время на исправление ситуации и решительно переходить к инвазивным техникам доступа к ВДП.

**1. В плановых ситуациях при прогнозируемых трудностях обеспечения проходимости ВДП интубация в сознании остается методом первого выбора и повышает шансы на успех, а также снижает риск осложнений.**

Ранее часто применяемой являлась техника интубации трахеи через нос (имеется риск носового кровотечения!). В то же время, эксперты рекомендуют выполнение интубации через рот в условиях местной анестезии с помощью интубационного фиброскопа или гибкого интубационного видеоэндоскопа, если у пациента не имеется противопоказаний (ограниченное открывание рта, операция в ротовой полости и т.д.) или абсолютных показаний к интубации через нос [356].

**Таблица 5**

**Техники при трудной вентиляции и интубации**

<b>Техника при трудной интубации</b>	<b>Техника при трудной вентиляции</b>
Применение улучшенного Джексоновского положения, «HELP»-положения и др., внешних манипуляций на гортани Интубационные проводники с подсветкой или бужи, катетеры Видеоларингоскопы, в т.ч. с клинками с высокой кривизной для ТИ Интубация в сознании Интубация с помощью интубационного фиброскопа или гибкого интубационного видеоэндоскопа с или без ларингоскопической ассистенции, с помощью специальных орофарингеальных воздухопроводов и лицевых масок с клапаном для проведения ФБС Интубационная ларингеальная маска и другие НВУ с возможностью интубации через них (ларингеальная трубка) как проводник эндотрахеальной трубки Применение других клинков ларингоскопа (типа Мак-Коя) Применение ригидных и полуригидных оптических стилетов	Вентиляция лицевой маской с помощью ассистента Применение техники масочной вентиляции «VE» - лицевая маска прижата с двух сторон большими пальцами, остальные выводят нижнюю челюсть за углы без компрессии подчелюстного пространства Оро- или назофарингеальный воздуховод Надгортанные воздухопроводные устройства, в том числе с каналом для дренирования желудка Высокоточная оксигенация увлажненным согретым кислородом через назальные канюли Интратрахеальный стилет для ВЧ-вентиляции (требует оснащения и опыта применения) Инвазивный доступ к дыхательным путям Чрестрахеальная струйная ВЧ-вентиляция (при наличии навыка и оборудования)

**NB!** Представленный в таблице 5 список техник не является всеобъемлющим. Возможна комбинация различных техник. Выбор врача анестезиолога-реаниматолога в каждом конкретном случае будет основан на особенностях оперативного вмешательства и пациента, навыках и оснащенности специалиста.



Установка ИЛМ в сознании в условиях местной анестезии ротоглотки и подсвязочного пространства с последующей ИТ с помощью интубационного фиброскопа (гибкого интубационного видеозендоскопа) или вслепую может быть приемлемой альтернативой [357-358]. Перед выполнением фиброоптической интубации трахеи в сознании через интубационную ларингеальную маску следует провести три предварительных теста: «тест установки ИЛМ в сознании» - оценка возможности установки НВУ с учетом степени открывания рта (выбор рекомендуется делать в пользу наиболее мягких моделей НВУ); «взгляд в сознании» - эндоскопическая оценка анатомии гортаноглотки через ИЛМ с анализом возможности выполнения интубации или необходимости выбора иного метода интубации трахеи (например, предварительная трахеостомия); «тест вентиляции в сознании» - оценка капнограммы, исследовании неспровоцированных или спровоцированных дыхательных объемов и потоков при спонтанном дыхании через ИЛМ, что указывает на оптимальное положение ИЛМ относительно гортани и возможность проведения ИВЛ через ИЛМ в случае неудачи интубации трахеи. Выполнение данной манипуляции в положении сидя облегчает поддержание ВДП в открытом состоянии, снижается риск аспирации [357].

ИТ в сознании под местной анестезией с помощью оптических стилетов или видеоларингоскопов (в т.ч. с использованием специальных изогнутых клинков для ИТ) показала эффективность и безопасность, сопоставимую с выполнением ФОИ [268, 359-371].

В нескольких исследованиях было продемонстрировано повышение успеха интубации при комбинированном применении видеоларингоскопов и гибких интубационных эндоскопов [372-373].

*Интубация трахеи вслепую через нос может быть рассмотрена лишь при отсутствии технических возможностей для выполнения других техник, однако ее выполнение сопряжено с высоким риском травмы структур носоглотки, ротовой полости, гортани, кровотечения. Рутинное применение данной методики не рекомендуется!*

**Рекомендация 10. При наличии условий (оборудование, специалисты, время, пациент способен сотрудничать) следует рассматривать выполнение интубации в сознании в следующих ситуациях: у пациента выявлены признаки любой из следующих ситуаций или их различные сочетания – трудной масочной вентиляции,**

трудной вентиляции через НВУ и трудной интубации; у пациента выявлены признаки трудной интубации и высокий риск аспирации; пациент с признаками трудной интубации неспособен перенести даже минимальное апноэ без десатурации; у пациента имеется высокий риск трудной интубации и прогнозируются трудности при выполнении экстренного инвазивного доступа к дыхательным путям; у пациента имеются признаки обструктивной патологии ВДП [252, 374-375].

Уровень достоверности доказательств – 3 (уровень убедительности рекомендаций В).

**Рекомендация 11.** При выполнении интубации в сознании следует обеспечивать необходимый уровень местной анестезии верхних дыхательных путей, осуществлять непрерывную оксигенацию, выполнять индукцию анестезии лишь после подтверждения правильного положения ЭТТ в трахее и ее свободной проходимости (визуальный контроль, показатели капнометрии и исследовании неспровоцированных или спровоцированных дыхательных объемов и потоков при спонтанном дыхании через ЭТТ, соединенную с контуром наркозно-дыхательного аппарата) [252].

Уровень достоверности доказательств – 5 (уровень убедительности рекомендаций С).

*Комментарии:* данная методика остается методом первого выбора, повышает шансы на успех, а также снижает риск осложнений. Экспертами рекомендуется выполнение техники интубации трахеи через рот в условиях местной анестезии с или без легкой седации с помощью интубационного ФБС или гибкого интубационного видеоэндоскопа [252]. При наличии возможности эксперты рекомендуют избегать использования стандартных ЭТТ из ПВХ, а также подбирать минимальный размер трубки для профилактики блокирования ее проведения в трахею [376]. Оптимальным методом является использование армированных ЭТТ с мягким силиконовым кончиком, предназначенных для интубации через НВУ, трубок типа Паркера с клювовидным кончиком [377-378]. Срез ЭТТ на гибком эндоскопе должен быть ориентирован книзу для облегчения проведения в гортань [378-379]. Во время процедуры ФОИ рекомендуется проведение назальной оксигенации через стандартные канюди или по методике высокопоточной оксигенации [380]. При проведении местной анестезии возможно использование различных методик, экспертами не рекомендуется превышать общую дозу лидокаина свыше 9 мг/кг (возможно применение растворов различной концентрации и их комбинация на разных этапах), также следует оценить адекватность анестезии

ротоглотки перед началом манипуляции с помощью шпателя, санационного катетера типа Янкера и т.п. [381-382]. Проведение седации во время ФОИ не является обязательным элементом (у ряда пациентов даже опасным) и не должно заменять неадекватную местную анестезию!!!! Наибольшую безопасность при проведении седации (минимальный риск депрессии дыхания, адекватный уровень комфорта пациентов) продемонстрировали ремифентанил и дексмедетомидин [383-385].

Подтверждение положения ЭТТ в трахее (исключение интубации пищевода или главного бронха) должно осуществляться на основании визуализации карины через ЭТТ при применении гибкого эндоскопа или визуального подтверждения прохождения трубкой голосовых связок при применении видеоларингоскопа; оценки наличия и формы капнограммы («двойная проверка»). Анестезию следует начинать лишь при подтверждении факта успешной интубации и верной позиции ЭТТ!!! Манжету ЭТТ раздувать можно до, во время или после индукции анестезии. Решение должно основываться на риске аспирации, наличии активных движений пациента, кашля или риске смещения ЭТТ. В случае подозрения на разрыв манжеты ЭТТ, произошедший во время манипуляции, ее целостность путем раздувания следует проверить до выключения сознания пациента.

Врач-анестезиолог-реаниматолог должен иметь план действий на случай развития во время ФОИ ухудшения состояния пациента, нарушений газообмена и т.п. Возможные варианты действий могут включать: выполнение инвазивного доступа к дыхательным путям в сознании под местной анестезией, индукцию анестезии с готовностью к экстренной криотиреотомии [386-387].

В качестве альтернативных вариантов при наличии оборудования и навыка возможно применение других методов интубации в сознании: установка интубационной ларингеальной маски в сознании в условиях местной анестезии ротоглотки и подсвязочного пространства с последующей интубацией с помощью гибкого интубационного ФБС (гибкого интубационного видеоэндоскопа) или вслепую; интубация трахеи в сознании под местной анестезией с помощью оптических стилетов или видеоларингоскопов (в т.ч. с использованием специальных изогнутых клинков для ТИ) [358-369].

## **2. Эффективная вентиляция лицевой маской после индукции.**

В случае, если у пациентов с прогнозируемыми трудными ТДП выбрана тактика проведения индукции анестезии с последующими попытками интубации трахеи, рекомендовано осуществить т.н. «двойную подготовку» к выполнению экстренной

крикотириотомии – локация (пальпация или ультразвуковая верификация) и маркировка хрящей гортани до выключения сознания пациента, местная инфильтрационная анестезия в области перстнещитовидной мембраны, наличие ассистента, готового выполнить крикотириотомию и соответствующего оснащения.

В случае неудачи первой попытки прямой ларингоскопии рекомендуется придание пациенту улучшенного Джексоновского положения (или иных рекомендуемых положений), применение BURP-маневра, использование проводников для моделирования формы дистального конца ЭТТ.

Применение интубационного бужа повышает вероятность успешной интубации во время прямой ларингоскопии.

Использование интубационного катетера с каналом для вентиляции позволяет облегчить введение ЭТТ в трахею на фоне обеспечения непрерывной оксигенации.

Использование прямых клинков, клинков с изменяемой геометрией в ряде случаев улучшает шансы на успешную ИТ.

Применение **видеоларингоскопов со специальными клинками** для трудной ИТ улучшает визуализацию гортани, повышает вероятность успешной ИТ и может быть рекомендовано в качестве альтернативной методики или **техники первого выбора** при прогнозируемой трудной ИТ и наличии устройства [289-303]. Рекомендуется придание дистальному концу ЭТТ формы «хоккейной клюшки». После заведения ЭТТ с проводником через голосовую щель следует извлечь проводник для придания подвижности дистальному концу ЭТТ и ротировать ЭТТ срезом кверху по часовой стрелке на 90 ° для облегчения ее заведения и снижения риска повреждения передней стенки трахеи.

Эндоскопически ассистированная интубация в виде комбинации прямой ларингоскопии и гибкого интубационного ФБС (гибкого интубационного видеоэндоскопа), оптического стилета повышает вероятность успешной ИТ, и может быть рекомендована к применению как можно раньше при выявлении трудностей при ПЛ. Также возможно применение эндоскопически ассистированной ИТ через специальные лицевые маски с клапаном для проведения эндоскопа в сочетании со специальными полыми орофарингеальными воздуховодами, что позволяет не прерывать ИВЛ во время манипуляции.

Использование ИЛМ (других ЛМ, ларингеальной трубки) или **комбинации данных НВУ с возможностью интубации через них и интубационного бронхоскопа (или гибкого интубационного видеоэндоскопа)** позволяет создать удобные условия для интубации на фоне обеспечения адекватной оксигенации и вентиляции и характеризуется высоким процентом успешных попыток.

**Рекомендация 12.** В случае неудачи первой попытки прямой ларингоскопии рекомендуется придание пациенту улучшенного Джексоновского положения («HELP»-позиции и иных рекомендованных), применение BURP-маневра [274-287].  
Уровень достоверности доказательств – 1 (уровень убедительности рекомендаций В).

**Рекомендация 13.** В случае неудачи первой попытки прямой ларингоскопии рекомендуется применение интубационных проводников, бужей. Оптимально использование данных устройств с каналом для обеспечения непрерывной оксигенации в процессе интубации. [304-311].  
Уровень достоверности доказательств – 1 (уровень убедительности рекомендаций В).

**Рекомендация 14.** В случае обеспечения эффективной масочной вентиляции и осуществления не более 2-х неудачных попыток интубации трахеи с помощью прямой ларингоскопии рекомендуется применение следующих методик:

- применение видеоларингоскопов со специальными клинками с высокой кривизной (гиперангулированными клинками) для трудной ТИ [293, 295-296].

Уровень достоверности доказательств – 1 (уровень убедительности рекомендаций А).

*Комментарии:* эта методика улучшает визуализацию гортани, повышает вероятность успешной интубации трахеи и может быть рекомендовано в качестве альтернативной методики или техники первого выбора при прогнозируемой трудной ТИ; рекомендуется придание дистальному концу ЭТТ формы «хоккейной клюшки». После заведения ЭТТ с проводником через голосовую щель следует извлечь проводник для придания подвижности дистальному концу ЭТТ и ротировать ЭТТ срезом кверху по часовой стрелке на 90 ° для облегчения заведения в трахею.

- использование ИЛМ (или интубационной ларингеальной трубки) для выполнения ИТ или комбинации ИЛМ (или НВУ др. модификаций – ларингеальные трубки, ЛМ с возможностью интубации через них) с интубационным ФБС (гибким интубационным видеоэндоскопом) [312-317].

Уровень достоверности доказательств – 2 (уровень убедительности рекомендаций В).

*Комментарии:* данная методика позволяет создать удобные условия для интубации на фоне обеспечения адекватной вентиляции и характеризуется высоким процентом успешных попыток.

- применение оптических стилетов [319-324].

Уровень достоверности доказательств – 2 (уровень убедительности рекомендаций В).

- применение ФБС, применение комбинации прямой ларингоскопии (видеоларингоскопа) и гибкого интубационного эндоскопа [336-347].

**Уровень достоверности доказательств – 2 (уровень убедительности рекомендаций В).**

### **3. Неудачная вентиляция лицевой маской после индукции + невозможная интубация трахеи («нельзя интубировать/нельзя вентилировать»):**

Рекомендуется оптимизация масочной вентиляции с помощью установки назо- или орофарингеальных воздухопроводов, форсированного выведения нижней челюсти, применения техники вентиляции «в 4 руки», применение техники «VE» вентиляции без компрессии подчелюстного пространства, поворот головы на 15-20 градусов в сторону.

**Рекомендация 15. В случае неэффективности традиционной техники масочной вентиляции рекомендовано применить ряд маневров – установка назо- или орофарингеальных воздухопроводов, форсированное выведение нижней челюсти, применение техники вентиляции «в 4 руки», применение техники «VE» вентиляции без компрессии подчелюстного пространства.**

**Уровень достоверности доказательств – 2 (уровень убедительности рекомендаций В)[415-417].**

В качестве альтернативного варианта следует рассмотреть попытку проведения высокопоточной оксигенации через назальные канюли.

Применение НВУ с каналом для дренирования желудка (ларингеальных масок, ларингеальных трубок и др.) для экстренного обеспечения проходимости ВДП и вентиляции обеспечивает эффективную вентиляцию в сравнении с лицевой маской и снижает частоту неблагоприятных исходов [386, 388]. В ситуациях, когда выполнение ИТ абсолютно показано с учетом типа операции, рекомендуется применять интубационные НВУ, позволяющие выполнить ИТ после обеспечения адекватной вентиляции и стабилизации состояния пациента.

Чрескожная транстрахеальная оксигенация или струйная ВЧ-ИВЛ (при наличии оборудования и опыта) может проводиться при неэффективности неинвазивных техник вентиляции при наличии опыта применения методики и оборудования. Однако, применение транстрахеальной ВЧ-ИВЛ при обструкции ВДП и наличии препятствия свободному выдоху опасно развитием баротравмы легких, пневмоторакса и пневмомедиастинума и **противопоказано**. В случае неэффективности данного метода или

невозможности его реализовать следует незамедлительно переходить к крикотиреотомии (хирургической с установкой трубки 6-7 мм с манжетой), которая по данным последних исследований является наиболее эффективным методом.

Крикотиреотомия должна рассматриваться как основная техника хирургического доступа к ВДП [386, 387, 389]. Врачи-анестезиологи-реаниматологи должны быть обучены ее выполнению с применением стандартных коммерческих наборов или традиционного хирургического инструментария и ЭТТ с манжетой и внутренним диаметром 6-7 мм [386].

**Рекомендация 16.** С целью профилактики развития гипоксемии во время длительных попыток интубации трахеи рекомендуется проведение апнейстической оксигенации с применением любых доступных методов (назальные канюли с подачей низкого или высокого потока 100% кислорода, подача 100% кислорода через рабочий канал гибкого эндоскопа), а также использование комбинации назальной оксигенации с масочной вентиляцией между попытками интубации трахеи [194-201, 390].

Уровень достоверности доказательств – 2 (уровень убедительности рекомендаций В).

**Рекомендация 17.** В ситуации «нельзя интубировать – нельзя вентилировать» после безуспешных попыток ИТ и выявления неудачной масочной вентиляции рекомендуется незамедлительно применить НВУ для обеспечения экстренной оксигенации и вентиляции пациента [386, 388].

Уровень достоверности доказательств – 5 (уровень убедительности рекомендаций С).

**Рекомендация 18.** В ситуации «нельзя интубировать – нельзя вентилировать» после безуспешных попыток ИТ и констатации неудачной вентиляции через личевую маску и НВУ следует незамедлительно перейти к выполнению экстренного инвазивного доступа к дыхательным путям для профилактики развития критических нарушений газообмена [386-387].

Уровень достоверности доказательств – 5 (уровень убедительности рекомендаций С).

**Варианты действий в случае прогнозируемых «трудных дыхательных путей»**

### **1. Отказ от выполнения интубации трахеи.**

Выполнение регионарной или местной инфильтрационной анестезии может рассматриваться при соблюдении следующих условий:

- обеспечение на любом этапе оперативного вмешательства свободного доступа к ВДП пациента в случае необходимости;
- длительность регионарного блока должна гарантировать возможность выполнения оперативного вмешательства;
- в случае необходимости имеется возможность прервать выполнение операции для проведения интубации трахеи в сознании или повторного выполнения регионарного блока;
- обеспечено наличие всего необходимого оборудования, специалиста и плана действий для обеспечения проходимости ВДП и респираторной поддержки в случае утраты сознания пациентом или развития осложнений, необходимости конверсии регионарной анестезии в сторону общей.

### **2. Проведение общей анестезии с использованием НВУ или лицевой маски.**

Эффективное применение НВУ у пациентов с прогнозируемыми ТДП показало свою эффективность и безопасность [386, 391]. В то же время, всегда имеется риск неудачи и следует оценивать факторы риска развития неудачной установки и вентиляции через НВУ до начала анестезии.

В случае, когда интубация трахеи не показана абсолютно, вариант применения НВУ может быть рассмотрен при соблюдении следующих условий - у пациента нет высокого риска аспирации; вес пациента позволяет применять ИВЛ или ВВЛ в режиме PS и достигать необходимых объемов без высокого уровня давления в ДП; в любой момент операции имеется доступ к ВДП; если возникнет необходимость к конверсии в сторону интубации трахеи, это будет легко выполнимо.

В случае проведения анестезии с использованием НВУ обязательно следует разработать резервный план действий на случай развития нарушений газообмена!

### **3. Отмена оперативного вмешательства.**

#### **4. Выполнение интубации трахеи – варианты:**

- **интубация трахеи в сознании** – назо-, оротрахеальная интубация, трахеостомия в сознании под местной анестезией с или без седации;
- **интубация трахеи после индукции анестезии** – индукция анестезии после прекосигенации и проведением апнейстической оксигенации внутривенными гипнотиками с короткодействующими релаксантами с исключением спонтанного



дыхания; индукция с сохранением спонтанного дыхания с помощью севофлюрана или пропофола, кетамина и т.п.

**5. Инициация вено-венозного ЭКМО под местной анестезией перед началом индукции общей анестезии** – крайне редко может рассматриваться при наличии технических и организационных возможностей у пациентов с крайне высоким риском развития полной обструкции ВДП или трахеи (на фоне патологии средостения и т.п.) и критических нарушений газообмена [392-396].

В случае принятия решения о выполнении интубации трахеи следует ответить на следующие вопросы:

**1. Если будет выполнена индукция общей анестезии, будет ли возможно выполнение интубации трахеи с применением выбранных методик?**

Ответ на данный вопрос будет зависеть от выявления у пациента признаков трудной интубации трахеи и оценки вероятности успешного выполнения интубации в течение не более 3-х попыток прямой или непрямой ларингоскопии.

**2. Если интубация трахеи будет неудачной, возможно ли обеспечение оксигенации пациента с помощью лицевой маски или НВУ?**

Следует выявить у пациента наличие признаков трудной масочной вентиляции или неэффективной вентиляции через НВУ. В случае выявления указанных признаков у пациента с прогнозируемой трудной интубацией следует выбрать вариант интубации трахеи в сознании, особенно в плановой ситуации у пациента, способного к сотрудничеству.

**3. Существуют ли еще факторы, повышающие риск развития нарушений газообмена у конкретного пациента?**

**Риск быстрой десатурации пациента** – повышен у пациентов со сниженным ФОЕ, высоким потреблением кислорода. Это обстоятельство лимитирует время на попытки интубации трахеи.

**Высокий риск аспирации** – при наличии ресурсов следует выбрать вариант интубации в сознании.

**Наличие обструктивной патологии ВДП** – имеется высокий риск развития полной обструкции после индукции анестезии, поэтому показано выполнение интубации в сознании.

**Недоступны дополнительные специалисты** – в данном случае рекомендовано выполнение интубации в сознании.

**Врачи-анестезиологи-реаниматологи не компетентны в применении запланированных методик и оборудования или недоступно необходимое**

**оборудование** – в данном случае проведение индукции анестезии с выключением дыхания не рекомендуется.

**Таким образом, возможно рассмотрение выполнения индукции анестезии у пациентов с прогнозируемой трудной интубацией трахеи в случае высокой вероятности успешной интубации трахеи после 3-х попыток, отсутствия признаков трудной масочной вентиляции или вентиляции через НВУ и остальных благоприятных факторов пациента и обстановки.**

**Тактика действий в плановой ситуации - пациент с прогнозируемыми ТДП, способный к сотрудничеству.**

В данных условиях следует тщательно оценить риски всех вариантов и выполнение индукции анестезии допустимо лишь в случае, если данный подход является столь же безопасным, как и интубация в сознании.

**Тактика действий в плановой ситуации - пациент с прогнозируемыми ТДП, неспособный к сотрудничеству.**

В данных условиях возможны следующие варианты действий:

1. Сохранение спонтанного дыхания:
  - выполнение ФОИ через нос с возможной мягкой фиксацией пациента на фоне местной анестезии ВДП с использованием атомайзеров и др. распыляющих местные анестетики устройств;
  - выполнение ФОИ под местной анестезией на фоне умеренной седации препаратами, не угнетающими дыхание и тонус ВДП (кетамин, дексмететомидин);
  - индукция анестезии с помощью ингаляционных анестетиков или внутривенных гипнотиков (другие препараты для общей анестезии) с сохранением спонтанного дыхания.
2. Выключение спонтанного дыхания – проведение быстрой последовательной индукции после тщательной преоксигенации, подготовки и готовности к экстренному инвазивному доступу («двойной подготовки»).

**Тактика действий в экстренной ситуации - пациент с прогнозируемыми ТДП.**

Особенности данной категории пациентов включают гипоксемию, повышенное потребление кислорода, неэффективность преоксигенации, быструю десатурацию на фоне повторных попыток интубации, дефицит времени на оценку и подготовку пациентов, высокий риск аспирации и ограничение возможности проведения масочной вентиляции. В ряде случаев пациенты не способны к сотрудничеству, отмена или перенос оперативного вмешательства невозможны.

Тактика врача-анестезиолога-реаниматолога при наличии времени и условий должна состоять в попытке выполнения интубации в сознании. В случае невозможности реализации такого подхода показано выполнение быстрой последовательной индукции с привлечением наиболее компетентного специалиста и подготовкой всего спектра необходимого оборудования, в т.ч. обеспечения «двойной подготовки» к инвазивному доступу к ВДП. Несмотря на противоречивые данные, рекомендуется применение приема Селика во время данной методики индукции и лишь в случае трудностей во время ларингоскопии и интубации трахеи, установки НВУ возможно уменьшение степени давления на перстневидный хрящ на время манипуляции [397]. Следует приготовить НВУ с каналом для дренирования желудка и возможностью интубации трахеи через них для применения в случае неудачной ИТ с целью изоляции ВДП, декомпрессии желудка, обеспечения вентиляции и возможного выполнения ИТ (если абсолютно показана).

### **3.2. Хирургическое лечение.**

В ряде случаев у пациентов с обструктивной патологией ВДП и высоким риском развития полной обструкции после выключения сознания следует рассмотреть в качестве начального плана выполнение крикотиреотомии или трахеостомии в условиях местной анестезии в сознании.

Инвазивный доступ к ВДП также показан при неэффективной вентиляции через лицевую маску или НВУ после индукции анестезии и невозможности выполнить ИТ (ситуация «нельзя интубировать/нельзя вентилировать»). Чаще всего такая ситуация развивается после неоднократных неудачных попыток ПЛ вследствие скопления секрета и крови в ротоглотке, развития отека или травмы структур гортаноглотки. *Рекомендуется переходить к выполнению крикотиреотомии незамедлительно после констатации неудачной вентиляции после безуспешных попыток ИТ!!!!*

Крикотиреотомия должна рассматриваться как основная техника хирургического доступа к ВДП. Врачи-анестезиологи-реаниматологи должны быть обучены ее выполнению с применением стандартных коммерческих наборов или традиционного хирургического инструментария. Возможно применение методик пункционной крикотиреотомии с помощью широкой канюли (возможна лишь при пальпируемой перстне-щитовидной мембране) или хирургической крикотиреотомии с установкой в обоих случаях трубки малого диаметра 6-7 мм с манжеткой), которая, по данным последних исследований, является наиболее эффективным методом [386]. Применение трубок с манжетой позволяет обеспечить проведение ИВЛ и установить окончательный контроль над проходимостью ВДП на время анестезии. При отсутствии специальных

наборов рекомендуется использование скальпеля №20, ЭТТ размер №6-7 с манжетой и интубационного бужа для выполнения хирургической крикотиомии. При пальпируемой перстнещитовидной мембране рекомендуется выполнение горизонтального разреза, при непальпируемой - вертикального размера длиной 5-7 см с последующей дилатацией тканей для идентификации мембраны и последующим ее горизонтальным разрезом.

**Рекомендация 19.** Крикотиомия должна рассматриваться как основная техника хирургического доступа к дыхательным путям. Врачи-Анестезиологи – реаниматологи должны владеть и постоянно поддерживать навык ее выполнению с применением стандартных наборов или традиционного хирургического инструментария и ЭТТ с манжетой и внутренним диаметром 6-7 мм [398-405].

Уровень достоверности доказательств – 2 (уровень убедительности рекомендаций В).

## **4. Реабилитация.**

### **4.1. Принципы экстубации больных.**

Ведение пациента с проблемами при поддержании проходимости ВДП не заканчивается установкой ЭТТ в трахею. Поэтому также необходимо иметь стратегию экстубации пациента, причем, она должна быть логически связана с тактикой интубации пациента в каждом конкретном случае. Это необходимо, поскольку всегда после экстубации трахеи существует вероятность развития различных осложнений, причем, некоторые из них могут потребовать проведения повторной ИТ. Имеющаяся статистика указывает на высокий риск неудач при реинтубации, а также частоту серьезных осложнений, связанных с этой процедурой [406]. Причиной этого является то, что повторная ИТ всегда технически сложнее, часто связана с имеющейся уже гипоксией, гиперкапнией, нарушениями гемодинамики, выполняется персоналом, находящимся в стрессовом состоянии. Кроме того, зачастую требуются навыки и оснащение, которые отсутствуют на момент выполнения процедуры. Поэтому реинтубация всегда должна рассматриваться как процедура высокого риска и к ней следует готовиться.

Существующие данные литературы указывают на снижение частоты развития осложнений при наличии у врача анестезиолога-реаниматолога четкой тактики экстубации пациента.

Эта тактика должна учитывать особенности состояния пациента, особенности выполненного оперативного вмешательства, уровень навыков и оснащенность анестезиолога.

Необходимо оценивать вероятность возникновения осложнений после экстубации

пациента, вентиляция и/или интубация которого сопровождались трудностями. Кроме того, в результате ряда оперативных вмешательств состояние ВДП также может измениться (отек, гематома дренажи и зонды и т.п.). Следует помнить, что отсутствие проблем на этапе интубации пациента не всегда означает полную невозможность развития осложнений после экстубации данного больного!

Разработанная врачом-анестезиологом-реаниматологом тактика действий при экстубации больного должна обязательно включать в себя следующие пункты [406]:

1. Оценка готовности пациента к экстубации, определение места и времени выполнения экстубации.

2. Рассмотрение и оценка всех рисков и пользы для конкретного больного следующих возможных вариантов экстубации:

- экстубация в сознании после декурарезации и полного пробуждения больного - стандартная тактика экстубации

- экстубация после проведения декурарезации и восстановления самостоятельного дыхания у пациента, находящегося в состоянии глубокой седации.

3. Тщательная оценка всех возможных факторов, которые могут привести к нарушению эффективного самостоятельного дыхания после экстубации. Для исключения возможных нарушений проходимости ДП после экстубации следует проводить «тест с утечкой», при наличии указаний на возможные осложнения провести ультразвуковое сканирование ВДП и трахеи для выявления нарушений их проходимости.

4. Формулирование плана действий на случай, если после экстубации пациента развиваются нарушения дыхания, сопровождающиеся критическими нарушениями газообмена.

5. Рассмотрение необходимости, возможности и предполагаемой длительности применения устройств, которые могут обеспечить оксигенацию больного и служить в качестве проводников для установки ЭТТ в случае реинтубации. Эти устройства должны быть достаточно жесткими для облегчения ИТ и полыми для обеспечения оксигенации или вентиляции. Применение этих устройств обеспечивает реализацию тактики «обратимой экстубации», позволяющей обеспечивать газообмен на необходимом уровне и при необходимости быстро и безопасно выполнить реинтубацию больного. Возможные варианты включают экстубацию с установкой до пробуждения больного интубационной ларингеальной маски, экстубацию с установкой в трахею до или после пробуждения больного тонкого трубнообменника или катетера с возможностью оксигенации [406-408].

**Рекомендация 20. Рекомендуется разработать тактику действий, которой врач анестезиолог-реаниматолог будет руководствоваться при прекращении**

респираторной поддержки и экстубации пациента. Перед экстубацией следует выполнять «тест с утечкой» для исключения развития нарушений проходимости ВДП и трахеи. При наличии показаний и условий (оборудование и подготовленный персонал) рекомендуется рассмотреть выполнение ультразвуковой оценки проходимости ВДП и трахеи, эндоскопической оценки структур гортаноглотки (выполняется через ротовую полость с помощью видеоларингоскопов или гибких эндоскопов) для выявления возможных нарушений проходимости [406-411].

Уровень достоверности доказательств – 3 (уровень убедительности рекомендаций С).

**Рекомендация 21.** У пациентов, которым выполнялись многократные попытки интубации трахеи, имеющих риск развития нарушений газообмена или проходимости ВДП и высокую вероятность повторной интубации трахеи, следует рассмотреть применение тактики обратимой экстубации с использованием устройств для проведения оксигенации и использования в качестве проводников при необходимости выполнения реинтубации [406, 412-414].

Уровень достоверности доказательств – 3 (уровень убедительности рекомендаций В).

#### **4.2. Принципы дальнейшего ведения больных в послеоперационном периоде.**

Каждый случай проблем, возникших с обеспечением проходимости ВДП на любом этапе ведения пациента в периоперационном периоде, должен быть документирован в истории болезни. Рекомендуется осуществлять сбор данной информации для дальнейшего осуществления анализа причин развития данных ситуаций и разработки методов их профилактики. Возможно использование специальных бланков трудной интубации, отражающих все обстоятельства развития данных ситуаций или шкалу трудной интубации Adnet (см. Приложение Б, 9, 12). [83].

Пациент должен быть проинформирован о сложившейся ситуации с четким изложением причин трудных дыхательных путей и рекомендациями о необходимости информировать врачей анестезиологов-реаниматологов в дальнейшем об имевших место трудностях. Целесообразно также сообщить пациенту, какие конкретно методы были неудачными, а какие имели успех. Возможно заполнение и предоставление пациенту специальной памятки (см. Приложение Б, 13).

Врач-анестезиолог-реаниматолог должен оценивать и отслеживать состояние пациентов для своевременной диагностики развития осложнений, связанных с имевшимися трудностями при обеспечении проходимости ВДП. Эти осложнения включают (но не ограничены) отек

гортаноглотки, кровотечение, перфорацию трахеи или пищевода с развитием пневмомедиастинума, медиастинита, аспирацию [401, 404]. Пациентов следует информировать о симптоматике, связанной с развитием возможных осложнений – боль в горле, боли и отечность в области шеи, боли в груди, подкожная эмфизема, трудности при глотании.

## 5. Критерии оценки качества медицинской помощи.

№	Критерии качества	Уровень достоверности доказательств	Уровень убедительности рекомендаций
1.	Проведена оценка ВДП и прогнозирование «трудных дыхательных путей». Результаты оценки риска трудной масочной вентиляции, трудной установки НВУ, трудной интубации зафиксированы в истории болезни.	4	C
2.	При выявлении факторов риска ТДП врач-анестезиолог-реаниматолог зафиксировал высокий риск ТДП в истории болезни, сформулировал основной и резервный план действий, организовал присутствие необходимых специалистов и обеспечил наличие необходимого оборудования в операционной.	3	B
3.	Врач-анестезиолог-реаниматолог провел преоксигенацию 100% O <sub>2</sub> через лицевую маску в течение не менее 3-х минут или до достижения EtO <sub>2</sub> ≥90% (при наличии мониторинга).	4	c
4.	После безуспешных попыток интубации трахеи с помощью прямой ларингоскопии (не более 2-х попыток) врач-анестезиолог-реаниматолог выполнил третью попытку интубации с помощью оборудования для непрямо́й ларингоскопии (при наличии): видеоларингоскопов со специальными клинками с высокой кривизной для трудной интубации; оптических стилетов; гибкого интубационного эндоскопа.	1-2	A-B
5.	После трех неудачных попыток интубации трахеи врач-анестезиолог-реаниматолог выполнил установку НВУ (оптимально – с дренажным каналом), обеспечил надежную защиту ВДП, эффективную вентиляцию.	5	C
6.	В случае безуспешной интубации, безуспешной вентиляции с помощью лицевой маски и/или НВУ врач-анестезиолог-реаниматолог незамедлительно, не дожидаясь развития нарушений газообмена, выполнил или организовал выполнение инвазивного доступа к верхним дыхательным путям в варианте экстренной крикотиреотомии.	5	C
7.	Перед выполнением экстубации пациента врач-анестезиолог-реаниматолог оценил риск развития во время анестезии нарушений проходимости ВДП и трахеи - выполнил «тест с утечкой», при наличии показаний и условий провел УЗ-исследование ВДП и трахеи, осмотр рото- и гортаноглотки (с помощью ВЛ, ФБС).	3	C

## 6. Список литературы.

1. Durga P., Sahu B.P. Neurological deterioration during intubation in cervical spine disorders. *Indian J Anaesth.* 2014 Nov-Dec;58(6):684-92. doi: 10.4103/0019-5049.147132. PMID: 25624530; PMCID: PMC4296351.
2. Miyabe M., Dohi S., Homma E. Tracheal intubation in an infant with Treacher-Collins syndrome--pulling out the tongue by a forceps. *Anesthesiology.* 1985 Feb;62(2):213-4. doi: 10.1097/00000542-198502000-00037. PMID: 3970385.
3. Nargozian C. The airway in patients with craniofacial abnormalities. *Paediatr Anaesth.* 2004 Jan;14(1):53-9. doi: 10.1046/j.1460-9592.2003.01200.x. PMID: 14717875.
4. Buckland R.W., Pedley J. Lingual thyroid--a threat to the airway. *Anaesthesia.* 2000 Nov;55(11):1103-5. doi: 10.1046/j.1365-2044.2000.01610.x. PMID: 11069338.
5. Coonan T.J., Hope C.E., Howes W.J., Holness R.O., MacInnis E.L. Ankylosis of the temporo-mandibular joint after temporal craniotomy: a cause of difficult intubation. *Can Anaesth Soc J.* 1985 Mar;32(2):158-60. doi: 10.1007/BF03010042. PMID: 3986653.
6. Roa N.L., Moss K.S. Treacher-Collins syndrome with sleep apnea: anesthetic considerations. *Anesthesiology.* 1984 Jan;60(1):71-3. doi: 10.1097/00000542-198401000-00017. PMID: 6419642.
7. Greenland K.B. Airway assessment based on a three column model of direct laryngoscopy. *Anaesth Intensive Care.* 2010 Jan;38(1):14-9. doi: 10.1177/0310057X1003800104. PMID: 20191771.
8. Mason A.M., Rich J. Airway anatomy and assessment. In: Rich J., editor. *SLAM: Street Level Airway Management.* Upper Saddle River, NJ: Brady/Pearson Prentice Hall; 2007. pp. 19–36.
9. Mosier J.M., Joshi R., Hypes C., et al. The physiologically difficult airway. *West J Emerg Med.* 2015;16(7):1109-1117.
10. Mosier J.M.. Physiologically difficult airway in critically ill patients: winning the race between haemoglobin desaturation and tracheal intubation. *Br J Anaesth.* 2020;125(1):e1-e4.
11. De Jong A., Rolle A., Molinari N. et al. Cardiac arrest and mortality related to intubation procedure in critically ill adult patients: a multicenter cohort study. *Crit Care Med.* 2018; 46: 532-539.
12. Sakles J.C., Pacheco G.S., Kovacs G., Mosier J.M. The difficult airway refocused. *Br J Anaesth.* 2020 Jul;125(1):e18-e21. doi: 10.1016/j.bja.2020.04.008. Epub 2020 May 8. PMID: 32402374.
13. Kornas, Rebecca L.; Owyang, Clark G.; Sakles, John C.; Foley, Lorraine J.; Mosier, Jarrod M.; on behalf of the Society for Airway Management's Special Projects Committee Evaluation and Management of the Physiologically Difficult Airway: Consensus Recommendations From Society



for Airway Management, *Anesthesia & Analgesia*: February 2021 - Volume 132 - Issue 2 - p 395-405 doi: 10.1213/ANE.0000000000005233.

14. Practice Guidelines for Management of the Difficult Airway: An updated report by the American Society of Anesthesiologists Task Force on management of the difficult airway. *Anesthesiology* 2013; 118:251-70.
15. Cheney F.W., Posner K.L., Lee L.A., et al. Trends in anesthesia-related death and brain damage: a closed claims analysis. *Anesthesiology* 2006; 105:1081-1086.
16. Domino K.B., Posner K.L., Caplan R.A., Cheney F.W.: Airway injury during anesthesia: A closed claims analysis. *Anesthesiology* 1999; 91:1703–11.
17. Metzner J., Posner K.L., Lam M.S., Domino K.B. Closed claims' analysis. *Best Pract Res Clin Anaesthesiol* 2011; 25(2):263-76.
18. Miller, C.G.: Management of the Difficult Intubation in Closed Malpractice Claims. *ASA Newsletter* 2000; 64(6):13-16 & 19.
19. Schroeder RA, Pollard R, Dhakal I, Cooter M, Aronson S, Grichnik K, Buhrman W, Kertai MD, Mathew JP, Stafford-Smith M: Temporal trends in difficult and failed tracheal intubation in a regional community anesthetic practice. *Anesthesiology* 2018; 128:502–10.
20. Joffe A.M., Aziz M.F., Posner K.L., Duggan L.V., Mincer S.L., Domino K.B. Management of Difficult Tracheal Intubation: A Closed Claims Analysis. *Anesthesiology*. 2019 Oct;131(4):818-829. doi: 10.1097/ALN.0000000000002815. PMID: 31584884; PMCID: PMC6779339.
21. Kheterpal S., Han R., Tremper K.K., et al. Incidence and predictors of difficult and impossible mask ventilation. *Anesthesiology*. 2006;105:885-891.
22. Kheterpal S., Martin L., Shanks A.M., et al. Prediction and outcomes of impossible mask ventilation: a review of 50,000 anesthetics. *Anesthesiology*. 2009;110:891-897.
23. Langeron O., Masso E., Huraux C., et al. Prediction of difficult mask ventilation. *Anesthesiology*. 2000;92:1229-1236.
24. Samsoon G.L., Young J.R. Difficult tracheal intubation: a retrospective study. *Anaesthesia*. 1987;42:487-490.
25. Tachibana N., Yukitoshi N., Michiaki Y. Incidence of cannot intubate–cannot ventilate (CICV): results of a 3-year retrospective multicenter clinical study in a network of university hospitals. *J Anesth*. 2015;29:326-330.
26. Martin L.D., Mhyre J.M., Shanks A.M., et al. 3,423 emergency tracheal intubations at a university hospital: airway outcomes and complications. *Anesthesiology*. 2011;114:42-48.

27. El Ganzouri A.R., McCarthy R.J., Tuman K.J., et al. Preoperative airway assessment: predictive value of a multivariate risk index. *Anesth Analg.* 1996;82:1197-1204.
28. Cook T.M., MacDougall-Davis S.R. Complications and failure of airway management. *Br J Anaesth.* 2012 Dec;109 Suppl 1:i68-i85.
29. Cook T.M., Woodall N., Frerk C.; Fourth National Audit Project. Major complications of airway management in the UK: results of the Fourth National Audit Project of the Royal College of Anaesthetists and the Difficult Airway Society. Part 1: anaesthesia. *Br J Anaesth.* 2011 May;106(5):617-31.
30. Долбнева Е.Л., Стамов В.И., Мизиков В.М., Бунятян А.А. «Трудные дыхательные пути» – частота встречаемости в РФ и пути решения». Тезисы XIV Съезда Федерации анестезиологов и реаниматологов, стр. 116-117.
31. Андреев А.А., Братищев И.В., Долбнева Е.Л., Пиковский В.Ю., Стамов В.И. Обеспечение проходимости верхних дыхательных путей (обзор существующей практики в РФ на 2020 год). Результаты многоцентрового исследования. *Вестник интенсивной терапии им. А.И. Салтанова.* 2021;1:107–115. DOI: 10.21320/1818-474X-2021-1-107-115.
32. *Miller's Anesthesia, 7th Edition.* By Ronald D. Miller, MD, Lars I. Eriksson, Lee A. Fleisher, MD, Jeanine P. Wiener-Kronish, MD and William L. Young, 2012. 3312 pages.
33. Алгоритмы действий при критических ситуациях в анестезиологии. Рекомендации всемирной федерации обществ анестезиологов. Под редакцией Брюса Маккормика (Bruce McCormick). Русское издание под редакцией Э.В.Недашковского. Архангельск: СГМА, – 122 с. – ISBN 978-5-85879-763-0. Главы: «План интубации трахеи», «Непредвиденно сложная интубация», «Сценарий «не могу интубировать - не могу вентилировать»».
34. *Анестезиология: национальное руководство/Под ред. А.А. Бунятяна, В.М. Мизикова - М.: ГЭОТАР-Медиа, 2013. - 1104 с. - (Серия "Национальные руководства").* Мизиков В.М., Долбнева Е.Л. Глава 11. Поддержание проходимости дыхательных путей и проблема «трудной интубации трахеи».
35. Буров Н.Е., Волков О.И. Тактика и техника врача-анестезиолога при трудной интубации. *Клин анестезиол и реаниматол.* 2004, т.1, №2, С. 68-74.
36. Буров Н.Е. Протокол обеспечения проходимости дыхательных путей. (Обзор литературы и материалов совещания главн. Анестезиологов МЗСР РФ.2005). *Клин анестезиол. и реаниматол.* 2005, т.2., №3, С. 2-12.

37. Молчанов И.В., Буров Н.Е., Пулина Н.Н., Черкавский О.Н. Алгоритм действия врача при трудной интубации. Клиническая практика №2, 2012: 51-57.
38. Молчанов И. В., Заболотских И. Б., Магомедов М. А.. Трудный дыхательный путь с позиции анестезиолога-реаниматолога пособие для врачей. Петрозаводск: ИнтелТек, 2006. —128 с.
39. Ellard, L., Wong, D.T. Preoperative Airway Evaluation. *Curr Anesthesiol Rep* 10, 19–27 (2020). <https://doi.org/10.1007/s40140-020-00366-w>.
40. Lundstrom L.H., Moller A.M., Rosenstock C., et al. A documented previous difficult tracheal intubation as a prognostic test for a subsequent difficult tracheal intubation in adults. *Anaesthesia*. 2009;64:1081-1088.
41. Ferrari L.R., Bedford R.F.: General anesthesia prior to treatment of anterior mediastinal masses in pediatric cancer patients. *Anesthesiology* 1990; 72:991–5.
42. Zarogoulidis P., Kontakiotis T., Tsakiridis K., Karanikas M., Simoglou C., Porpodis K. Difficult airway and difficult intubation in postintubation tracheal stenosis: a case report and literature review. *Ther Clin Risk Manag*. 2012;8:279-86. doi: 10.2147/TCRM.S31684. Epub 2012 Jun 27. PMID: 22802693; PMCID: PMC3395408.
43. Youn A.M., Yoon S.H., Park S.Y. Failed intubation of an unanticipated postintubation tracheal stenosis: a case report. *Korean J Anesthesiol*. 2016 Apr;69(2):167-70. doi: 10.4097/kjae.2016.69.2.167. Epub 2016 Mar 30. PMID: 27064682; PMCID: PMC4823413.
44. Hidehiko Y., Kohno M., Nito M., Aruga N., Oiwa K., Nakagawa T., Masuda R., Iwazaki M. Postintubation tracheal stenosis 35 years after neonatal resuscitation. *Int J Surg Case Rep*. 2020;71:378-381. doi: 10.1016/j.ijscr.2020.02.030. Epub 2020 Feb 19. PMID: 32487473; PMCID: PMC7322740.
45. Nouraei S.A., Ma E., Patel A., Howard D.J., Sandhu G.S. Estimating the population incidence of adult post-intubation laryngotracheal stenosis. *Clin Otolaryngol*. 2007;32:411–412.
46. Spittle N., McCluskey A. Lesson of the week: tracheal stenosis after intubation. *BMJ*. 2000;321:1000–1002.
47. Gätke M.R., Wetterslev J. Danish Anaesthesia Database. Documented previous difficult tracheal intubation as a prognostic test for a subsequent difficult tracheal intubation in adults. *Anaesthesia* 2009;64:1081-8.
48. Francon D., Bruder N. Why should we inform the patients after difficult tracheal intubation? *Ann Fr Anesth Reanim* 2008;27:426-30.
49. Cheney F.W., Posner K.L., Caplan R.A. Adverse respiratory events infrequently leading to malpractice suits. A closed claims analysis. *Anesthesiology*. 1991;75(6):932-939.

50. Peterson G.N., Domino K.B., Caplan R.A., et al. Management of the difficult airway: a closed claims analysis. *Anesthesiology*. 2005;103(1):33-39.
51. Stefan De Hert M., Sven Staender, Gerhard Fritsch, Jochen Hinkelbein, et al. Pre-operative evaluation of adults undergoing elective noncardiac surgery Updated guideline from the European Society of Anaesthesiology *Eur J Anaesthesiol* 2018; 35:407–465/
52. Siyam M.A., Benhamou D. Difficult endotracheal intubation in patients with sleep apnea syndrome. *Anesth Analg* 2002; 95:1098–1102.
53. Lundstrøm L.H., Rosenstock C.V., Wetterslev J., Nørskov A.K. The DIFFMASK score for predicting difficult facemask ventilation: a cohort study of 46,804 patients. *Anaesthesia*. 2019 Oct;74(10):1267-1276. doi: 10.1111/anae.14701. Epub 2019 May 20. PMID: 3110685123-24.
54. Sinha A., Jayaraman L., Punhani D. Predictors of difficult airway in the obese are closely related to safe apnea time! *J Anaesthesiol Clin Pharmacol*. 2020 Jan-Mar;36(1):25-30. doi: 10.4103/joacp.JOACP\_164\_19. Epub 2020 Feb 18. PMID: 32174653; PMCID: PMC7047673.
55. Nagappa M., Wong D.T., Cozowicz C., Ramachandran S.K., Memtsoudis S.G., Chung F. Is obstructive sleep apnea associated with difficult airway? Evidence from a systematic review and meta-analysis of prospective and retrospective cohort studies. *PLoS One*. 2018 Oct 4;13(10):e0204904. doi: 10.1371/journal.pone.0204904. PMID: 30286122; PMCID: PMC6171874.
56. Leong S.M., Tiwari A., Chung F., Wong D.T. Obstructive sleep apnea as a risk factor associated with difficult airway management - A narrative review. *J Clin Anesth*. 2018 Mar;45:63-68. doi: 10.1016/j.jclinane.2017.12.024. Epub 2018 Jan 4. PMID: 29291467.
57. Chung F., Yegneswaran B., Liao P., et al. STOP questionnaire: a tool to screen patients for obstructive sleep apnea. *Anesthesiology*.2008;108:812–821.
58. Saito T. et al. Incidence of and risk factors for difficult ventilation via a supraglottic airway device in a population of 14 480 patients from South-East Asia. *Anaesthesia* 2015 Jun 6; [e-pub]. (<http://dx.doi.org/10.1111/anae.13153>).
59. Roth D., Pace N.L., Lee A., Hovhannisyanyan K., Warenits A.M., Arrich J., Herkner H. Airway physical examination tests for detection of difficult airway management in apparently normal adult patients. *Cochrane Database Syst Rev*. 2018 May 15;5:CD008874. doi: 10.1002/14651858.CD008874.pub2.
60. Khan Z.H., Mohammadi M., Rasouli M.R., et al. The diagnostic value of the upper lip bite test combined with sternomental distance, thyromental distance, and interincisor distance for

- prediction of easy laryngoscopy and intubation: a prospective study. *Anesth Analg* 2009; 109:822–824.
61. Lakhe G., Poudel H., Adhikari K.M. Assessment of Airway Parameters for Predicting Difficult Laryngoscopy and Intubation in a Tertiary Center in Western Nepal. *J Nepal Health Res Counc.* 2020 Jan 21;17(4):516-520. doi: 10.33314/jnhrc.v17i4.2267. PMID: 32001859.
  62. Faramarzi E., Soleimanpour H., Khan Z.H., Mahmoodpour A., Sanaie S. Upper lip bite test for prediction of difficult airway: A systematic review. *Pak J Med Sci.* 2018 Jul-Aug;34(4):1019-1023. doi: 10.12669/pjms.344.15364. PMID: 30190773; PMCID: PMC6115582.
  63. Tremblay M.H., Williams S., Robitaille A., Drolet P. Poor visualization during direct laryngoscopy and high upper lip bite test score are predictors of difficult intubation with the GlideScope1 videolaryngoscope. *Anesth Analg* 2008; 106:1495–1500.
  64. Roth D., Pace N.L., Lee A., Hovhannisyan K., Warenits A.M., Arrich J., Herkner H. Bedside tests for predicting difficult airways: an abridged Cochrane diagnostic test accuracy systematic review. *Anaesthesia.* 2019 Jul;74(7):915-928. doi: 10.1111/anae.14608. Epub 2019 Mar 6. PMID: 30843190.
  65. Bhure A., Ankush A., Deshmukh P. P., Tiwari Y., Comparative study of airway assessment tests to predict difficult laryngoscopy & intubation. *Indian J Clin Anaesth* 2019;6(2):172-179.
  66. Bansal S., Rathee S., Antil P. K., Malhotra S. K., Inderja. Assessment of difficult airway by using various bedside screening tests for endotracheal intubation. *Indian J Clin Anaesth* 2019;6(2):270-273.
  67. Mallhi A.I., Abbas N., Naqvi S.M.N., Murtaza G., Rafique M., Alam S.S. A comparison of Mallampati classification, thyromental distance and a combination of both to predict difficult intubation. *Anaesth Pain & Intensive Care* 2018;22(4):468-473.
  68. Wilson M.E., Spiegelhalter D., Robertson J.A., Lesser P. Predicting difficult intubation. *Br J Anaesth.* 1988 Aug;61(2):211-6. doi: 10.1093/bja/61.2.211. PMID: 3415893.
  69. L'Hermite J., Nouvellon E., Cuvillon P., Fabbro-Peray P., Langeron O., Ripart J. The Simplified Predictive Intubation Difficulty Score: a new weighted score for difficult airway assessment. *Eur J Anaesthesiol.* 2009 Dec;26(12):1003-9. doi: 10.1097/EJA.0b013e32832efc71. PMID: 19593145.
  70. Reed M.J., Rennie L.M., Dunn M.J., et al. Is the 'LEMON' method an easily applied emergency airway assessment tool? *European Journal of Emergency Medicine : Official Journal of the European Society for Emergency Medicine.* 2004 Jun;11(3):154-157. DOI: 10.1097/01.mej.0000127645.46457.b9.

71. Arne J., et al. Preoperative assessment for difficult intubation in general and ENT surgery: predictive value of a clinical multivariate risk index. *Br J Anaesth*, 1998. 80(2): pp. 140-6.
72. Дзядзько А. М. Повышение безопасности и эффективности анестезиологического обеспечения у больных при прогнозируемой трудной интубации трахеи: Дис. . кандидата мед. наук. Минск. 2003. 156 с.
73. Nørskov A. K., Wetterslev J., Rosenstock C. V., Afshari A., et al. Effects of using the simplified airway risk index vs usual airway assessment on unanticipated difficult tracheal intubation - a cluster randomized trial with 64,273 participants, *BJA: British Journal of Anaesthesia*, Volume 116, Issue 5, May 2016, Pages 680–689, <https://doi.org/10.1093/bja/aew057>.
74. Nørskov A.K., Rosenstock C.V., Wetterslev J., Astrup G., Afshari A., Lundstrøm L.H. Diagnostic accuracy of anaesthesiologists' prediction of difficult airway management in daily clinical practice: a cohort study of 188 064 patients registered in the Danish Anaesthesia Database. *Anaesthesia* 2015; 70: 272–81.
75. Lim K. S., Nielsen J. R.. Objective description of mask ventilation, *BJA: British Journal of Anaesthesia*, Volume 117, Issue 6, December 2016, Pages 828–829, <https://doi.org/10.1093/bja/aew368>.
76. Nielsen J.R., Lim K.S. Increasing the Scope on Difficult Airways: What About Mask Ventilation? *Anesthesia & Analgesia*: September 2019 - Volume 129 - Issue 3 - p e109 doi: 10.1213/ANE.0000000000004285.
77. Bradley J.A., Urman R.D., Yao D. Challenging the Traditional Definition of a Difficult Intubation: What Is Difficult? *Anesthesia and Analgesia*. 2019 Mar;128 (3):584-586. DOI: 10.1213/ane.0000000000003886.
78. Baker P. Mask ventilation. *F1000Res*. 2018 Oct 23;7: F1000. Faculty Rev-1683. doi: 10.12688/f1000research.15742.1. PMID: 30416707; PMCID: PMC6206602.
79. Nielsen J.R., Lim K.S. Testing mask ventilation: It's capnography that counts. *Acta Anaesthesiol Scand*. 2020 Mar;64(3):419. doi: 10.1111/aas.13530. Epub 2019 Dec 23. PMID: 31833560.
80. Cook T.M., Nolan J.P., Verghese C., et al. Randomized crossover comparison of the proseal with the classic laryngeal mask airway in unparalysed anaesthetized patients. *Br J Anaesth*. 2002;88(4):527-533.
81. Cook T.M. A new practical classification of laryngeal view. *Anaesthesia*, 2000. 55: pp. 274-9.

82. Swann A.D., English J.D., O'Loughlin E.J. The development and preliminary evaluation of a proposed new scoring system for videolaryngoscopy. *Anaesthesia and Intensive Care* 2012; 40: 697–701.
83. Frederic Adnet, Stephen W. Borron, Stephane X. Racine, Jean-Luc Clemessy, Jean-Luc Fournier, Patrick Plaisance, Claude Lapandry; The Intubation Difficulty Scale (IDS) : Proposal and Evaluation of a New Score Characterizing the Complexity of Endotracheal Intubation. *Anesthesiology* 1997; 87:1290–1297 doi: <https://doi.org/10.1097/00000542-199712000-00005>.
84. Mallin M., Curtis K., Dawson M., Ockerse P., Ahern M. Accuracy of ultrasound-guided marking of the cricothyroid membrane before simulated failed intubation. *Am J Emerg Med* 2014; 32: 61–3.
85. Ying GUO, Yufang FENG, Hui LIANG, Rubo ZHANG, Xiaolan CAI, Xinliang PAN. Role of flexible fiberoptic laryngoscopy in predicting difficult intubation. *Minerva Anestesiologica* 2018 March;84(3):337-45.DOI: 10.23736/S0375-9393.17.12144-9.
86. Rosenblatt W., Ianus A.I., Sukhupragarn W., Fickenscher A., Sasaki C. Preoperative endoscopic airway examination (PEAE) provides superior airway information and may reduce the use of unnecessary awake intubation. *Anesth. Analg* 2011;112:602-7.
87. Kanaya N., Kawana S., Watanabe H., Niiyama Y., Niiya T., Nakayama M., et al. The utility of three-dimensional computed tomography in unanticipated difficult endotracheal intubation. *Anesth Analg* 2000;91:752-4.
88. You-Ten, K.E., Siddiqui, N., Teoh, W.H. et al. Point-of-care ultrasound (POCUS) of the upper airway. *Can J Anesth/J Can Anesth* 65, 473–484 (2018). <https://doi.org/10.1007/s12630-018-1064-8>.
89. Kajekar P., Mendonca C., Gaur V. Role of ultrasound in airway assessment and management. *Interv J Ultrasound Appl Technol Perioper Care* 2010;1:97-100.
90. Zhang, Jinbin & Teoh, Wendy & Kristensen, Michael. Ultrasound in Airway Management. *Current Anesthesiology Reports* (2020) 10:317–326 . <https://doi.org/10.1007/s40140-020-00412-7>.
91. Kristensen M.S. Ultrasonography in the management of the airway. *Acta Anaesthesiol Scand* 2011;55:1155-73.
92. Prasad A., Yu E., Wong D.T., Karkhanis R., Gullane P., Chan V.W. Comparison of sonography and computed tomography as imaging tools for assessment of airway structures. *J Ultrasound Med* 2011;30:965-72.
93. Sustic A., Miletic D., Protic A., Ivancic A., Cicvaric T. Can ultrasound be useful for predicting the size of a left double-lumen bronchial tube? Tracheal width as measured by ultrasonography versus computed tomography. *J Clin Anesth* 2008;20:247-52.

94. Lakhal K., Delplace X., Cottier J.P., Tranquart F., Sauvagnac X., Mercier C., et al. The feasibility of ultrasound to assess subglottic diameter. *Anesth Analg* 2007;104:611-4.
95. Ezri T., Gewürtz G., Sessler D.I., Medalion B., Szmuk P., Hagberg C., et al. Prediction of difficult laryngoscopy in obese patients by ultrasound quantification of anterior neck soft tissue. *Anaesthesia* 2003;58:1111-4.
96. Kundra P., Mishra S.K., Ramesh A. Ultrasound of the airway. *Indian J Anaesth* 2011;55:456-62.
97. Ni, H., Guan, C., He, G. et al. Ultrasound measurement of laryngeal structures in the parasagittal plane for the prediction of difficult laryngoscopies in Chinese adults. *BMC Anesthesiol* 20, 134 (2020). <https://doi.org/10.1186/s12871-020-01053-3>.
98. Gupta M., Sharma S., Katoch S. An observational study to evaluate the role of ultrasound in the prediction of difficult laryngoscopy. *Bali J Anaesthesiol* 2020;4:172-7.
99. Yadav U., Singh R.B., Chaudhari S., Srivastava S. Comparative study of preoperative airway assessment by conventional clinical predictors and ultrasound-assisted predictors. *Anesth Essays Res* 2020;14:213-8.
100. Parameswari A., Govind M., Vakamudi M. Correlation between preoperative ultrasonographic airway assessment and laryngoscopic view in adult patients: A prospective study. *J Anaesthesiol Clin Pharmacol* 2017;33:353-8.
101. Alessandri F., Antenucci G., Piervincenzi E., Buonopane C., Bellucci R, Andreoli C., et al. Ultrasound as a new tool in the assessment of airway difficulties: an observational study. *Eur J Anaesthesiol*.2019;36(7):509–15.
102. Abdelhady, Baher & Elrabiey, M. & Elrahman, A. & Mohamed, E.. (2020). Ultrasonography versus conventional methods (Mallampati score and thyromental distance) for prediction of difficult airway in adult patients. *Egyptian Journal of Anaesthesia*. 36. 83-89. [10.1080/11101849.2020.1768631](https://doi.org/10.1080/11101849.2020.1768631).
103. Wojtczak J.A. Submandibular sonography: Assessment of hyomental distances and ratio, tongue size, and floor of the mouth musculature using portable sonography. *J Ultrasound Med* 2012;31:523-8.
104. Gupta S., Rajesh K.R., Jain D. Airway assessment: Predictors of difficult airway. *Indian J Anesth* 2005;49:257-62.
105. Jain K., Yadav M., Gupta N., Thulkar S., Bhatnagar S. Ultrasonographic assessment of airway. *J Anaesthesiol Clin Pharmacol*. 2020 Jan-Mar;36(1):5-12. doi: [10.4103/joacp.JOACP\\_319\\_18](https://doi.org/10.4103/joacp.JOACP_319_18). Epub 2020 Feb 18. PMID: 32174650; PMCID: PMC7047677.
106. Petrisor C., Dîrzu D., Trancă S., Hagău N., Bodolea C. Preoperative difficult airway prediction using suprahyoid and infrahyoid ultrasonography derived measurements in



- anesthesiology. *Med Ultrason.* 2019 Feb 17;21(1):83-88. doi: 10.11152/mu-1764. PMID: 30779836.
107. Imran Nazir."A Comparative Correlation Of Pre-Anaesthetic Airway Assessment Using Ultrasound With Cormack Lehane Classification Of Direct Laryngoscopy". *IOSR Journal of Dental and Medical Sciences (IOSR-JDMS)*, vol. 17, no. 4 2018, pp 43-51.
  108. Koundal V., Rana S., Thakur R., Chauhan V., Ekke S., Kumar M. The usefulness of point of care ultrasound (POCUS) in preanaesthetic airway assessment. *Indian J Anaesth.* 2019 Dec; 63(12):1022-1028. doi: 10.4103/ija.IJA\_492\_19. Epub 2019 Dec 11. PMID: 31879427; PMCID: PMC6921326.
  109. Bianchini A., Nardozi L., Nardi E., Scuppa M.F. Airways ultrasound in predicting difficult face mask ventilation. *Minerva Anestesiol* 2021;87:26-34. DOI: 10.23736/S0375-9393.20.14455-9.
  110. Rana S., Verma V., Bhandari S., Sharma S., Koundal V., Chaudhary S.K. Point-of-care ultrasound in the airway assessment: A correlation of ultrasonography-guided parameters to the Cormack-Lehane Classification. *Saudi J Anaesth.* 2018 Apr-Jun;12(2):292-296. doi: 10.4103/sja.SJA\_540\_17. PMID: 29628843; PMCID: PMC5875221.
  111. Bektas F., Soyuncu S., Yigit O., Turhan M. Sonographic diagnosis of epiglottal enlargement. *Emerg Med J* 2010;27:224-5.
  112. Werner S.L., Jones R.A., Emerman C.L. Sonographic assessment of the epiglottis. *Acad Emerg Med* 2004;11:1358-60.
  113. Kristensen M.S., Teoh W.H., Graumann O., Laursen C.B. Ultrasonography for clinical decision-making and intervention in airway management: From the mouth to the lungs and pleurae. *Insights Imaging* 2014;5:253-79.
  114. Halder, Bivash & N, Anil & Rajaram, Narayanan & Rajkumar, V & Krishna, Harini. (2020). Ultrasound guided airway assessment- an observational study to correlate airway parameter to cormack-lehane grading of laryngoscopy. *Indian Journal of Clinical Anaesthesia.* 7. 657-661.
  115. Turkay Aydogmus M., Erkalp K., Nadir Sinikoglu S., Usta T.A., O Ulger G., Alagol A. Is ultrasonic investigation of transverse tracheal air shadow diameter reasonable for evaluation of difficult airway in pregnant women: A prospective comparative study. *Pak J Med Sci* 2014;30:91-5.
  116. Gupta K., Gupta P.K., Rastogi B., Krishan A., Jain M., Garg G. Assessment of the subglottic region by ultrasonography for estimation of appropriate size endotracheal tube: A clinical prospective study. *Anesth Essays Res* 2012;6:157-60.
  117. Shibasaki M., Nakajima Y., Ishii S., Shimizu F., Shime N., Sessler D.I. Prediction of pediatric endotracheal tube size by ultrasonography. *Anesthesiology* 2010;113:819-24.

118. Kristensen M.S. Ultrasonography in airway management. In: Hagberg C, editor. Benumof and Hagberg's Airway Management. 3rd ed. Philadelphia: Elsevier Saunders; 2012. p. 76-91.
119. Kristensen M.S., Teoh W.H., Rudolph S.S. Ultrasonographic identification of the cricothyroid membrane: best evidence, techniques, and clinical impact. *Br J Anaesth* 2016; 117(Suppl 1): i39-48.
120. Siddiqui N., Arzola C., Friedman Z., Guerina L., You-Ten K.E. Ultrasound improves cricothyrotomy success in cadavers with poorly defined neck anatomy: a randomized control trial. *Anesthesiology* 2015; 123: 1033-41.
121. Even-Tov E., Koifman I., Rozentsvaig V., Livshits L., Gilbey P. Pre-procedural ultrasonography for tracheostomy in critically ill patients: a prospective study. *Isr Med Assoc J* 2017; 19: 337-40.
122. Kristensen M.S., Teoh W.H., Rudolph S.S., et al. Structured approach to ultrasound-guided identification of the cricothyroid membrane: a randomized comparison with the palpation method in the morbidly obese. *Br J Anaesth* 2015; 114: 1003-4.
123. Shime N., Ono A., Chihara E., Tanaka Y. Current status of pulmonary aspiration associated with general anesthesia: a nationwide survey in Japan. *Masui*. 2005 Oct; 54(10):1177-85.
124. Engelhardt T., Webster N.R. Pulmonary aspiration of gastric contents in anaesthesia. *Br J Anaesth*. 1999;83:453–460.
125. Cook T.M. Strategies for the prevention of airway complications – a narrative review. *Anaesthesia* 2018; 73: 93–111.
126. Sakai T., Planinsic R.M., Quinlan J.J., Handley L.J., Kim T.Y., Hilmi I.A. The incidence and outcome of perioperative pulmonary aspiration in a university hospital: a 4-year retrospective analysis. *Anesth Analg* 2006; 103: 941 –7.
127. Sharma G., Jacob R., Mahankali S., Ravindra M.N. Preoperative assessment of gastric contents and volume using bedside ultrasound in adult patients: A prospective, observational, correlation study. *Indian J Anaesth*. 2018 Oct;62(10):753-758. doi: 10.4103/ija.IJA\_147\_18. PMID: 30443057; PMCID: PMC6190418.
128. Garg H., Podder S., Bala I., Gulati A.. Comparison of fasting gastric volume using ultrasound in diabetic and non-diabetic patients in elective surgery: An observational study. *Indian J Anaesth*. 2020 May;64(5):391-396. doi: 10.4103/ija.IJA\_796\_19. Epub 2020 May 1. PMID: 32724247; PMCID: PMC7286410.
129. Perlas A., Davis L., Khan M., Mitsakakis N., Chan V.W.S. Gastric sonography in the fasted surgical patient: a prospective descriptive study. *Anesth Analg*.2011;113(1):93e97.

130. Perlas A., Mitsakakis N., Liu L., Cino M., Haldipur N., Davis L., Cubillos J., Chan V. Validation of a mathematical model for ultrasound assessment of gastric volume by gastroscopic examination. *Anesth Analg.* 2013 Feb; 116(2):357-63.
131. Bouvet L., Mazoit JX, Chassard D, Allaouchiche B, Boselli E, Benhamou D. Clinical assessment of the ultrasonographic measurement of antral area for estimating preoperative gastric content and volume. *Anesthesiology.* 2011; 114: 1086-1092.
132. Perlas A. Diagnostic Accuracy of Point-of-Care Gastric Ultrasound. *Anesth Analg.* 2019 Jan;128(1):89-95. doi: 10.1213/ANE.0000000000003372. PMID: 29624530.
133. Alakkad H., Kruisselbrink R., Chin K.J. et al. Point-of-care ultrasound defines gastric content and changes the anesthetic management of elective surgical patients who have not followed fasting instructions: a prospective case series. *Can J Anesth* 2015; 62: 1188e95.
134. Gagey A.C, de Queiroz Siqueira M., Monard C., Combet S., et al. The effect of pre-operative gastric ultrasound examination on the choice of general anaesthetic induction technique for non-elective paediatric surgery. A prospective cohort study. *Anaesthesia.* 2018 Mar;73(3):304-312. doi: 10.1111/anae.14179. Epub 2017 Dec 19. PMID: 29265174.
135. Zhang G., Huang X., Shui Y., Luo C., Zhang L. Ultrasound to guide the individual medical decision by evaluating the gastric contents and risk of aspiration: A literature review. *Asian J Surg.* 2020 Dec;43(12):1142-1148. doi: 10.1016/j.asjsur.2020.02.008. Epub 2020 Mar 11. PMID: 32171605.
136. Van de Putte P., Perlas A. Ultrasound assessment of gastric content and volume. *Br J Anaesth.* 2014 Jul;113(1):12-22. doi: 10.1093/bja/aeu151. Epub 2014 Jun 3. PMID: 24893784.
137. El-Boghdadly K., Wojcikiewicz T., Perlas A. Perioperative point-of-care gastric ultrasound. *BJA Educ.* 2019 Jul;19(7):219-226. doi: 10.1016/j.bjae.2019.03.003. Epub 2019 Apr 24. PMID: 33456894; PMCID: PMC7808010.
138. Benhamou D. Ultrasound assessment of gastric contents in the perioperative period: Why is this not part of our daily practice? *Br J Anaesth.* 2015;114:545–8
139. Van de Putte P., Vernieuwe L., Bouvet L. Gastric ultrasound as an aspiration risk assessment tool. *Indian J Anaesth.* 2019 Feb;63(2):160-161. doi: 10.4103/ija.IJA\_756\_18. PMID: 30814762; PMCID: PMC6383467.
140. Jain K, Gupta N., Yadav M., Thulkar S., Bhatnagar S. Radiological evaluation of airway – What an anaesthesiologist needs to know!. *Indian J Anaesth* 2019;63:257-64.
141. Bellhouse C.P., Doré C. Criteria for estimating likelihood of difficulty of endotracheal intubation with the Macintosh laryngoscope. *Anaesth Intensive Care* 1988;16:329-37.
142. Han Y.Z., Tian Y., Zhang H., Zhao Y.Q., Xu M., Guo X.Y. Radiologic indicators for prediction of difficult laryngoscopy in patients with cervical spondylosis. *Acta Anaesthesiol Scand* 2018;62:474-82.

143. Gupta K., Gupta P.K. Assessment of difficult laryngoscopy by electronically measured maxillo-pharyngeal angle on lateral cervical radiograph: A prospective study. *Saudi J Anaesth* 2010;4:158-62.
144. Becker M., Burkhardt K., Dulguerov P., Allal A. Imaging of the larynx and hypopharynx. *Eur J Radiol* 2008;66:460–479.
145. Taha M.S., Mostafa B.E., Fahmy M., Ghaffar M.K., Ghany E.A. Spiral CT virtual bronchoscopy with multiplanar reformatting in the evaluation of post-intubation tracheal stenosis: comparison between endoscopic, radiological and surgical findings. *Eur Arch Otorhinolaryngol* 2009;266:863–866.
146. Hoppe H., Walder B., Sonnenschein M., Vock P., Dinkel H.P. Multidetector CT virtual bronchoscopy to grade tracheobronchial stenosis. *AJR Am J Roentgenol* 2002;178:1195–1200.
147. Koren A., Grosej L.D., Fajdiga I. CT comparison of primary snoring and obstructive sleep apnea syndrome: role of pharyngeal narrowing ratio and soft palate-tongue contact in awake patient. *Eur Arch Otorhinolaryngol* 2009;266:727–734.
148. Kuo G.P., Torok C.M, Aygun N, Zinreich SJ. Diagnostic imaging of the upper airway. *Proc Am Thorac Soc.* 2011 Mar;8(1):40-5. doi: 10.1513/pats.201004-032RN. PMID: 21364220.
149. El-Naga H.A.A, El-Rasheedy A.I., Abdelaziz M., Shawky M. (2016) The Role of Multidetector CT Virtual Bronchoscopy in Assessment of Patients with Laryngotracheal Stenosis. *J Otolaryngol ENT Res* 5(2): 00135. DOI: 10.15406/joentr.2016.05.00135.
150. Naguib M., Malabarey T., AlSatli R.A., Al Damegh S., Samarkandi A.H. Predictive models for difficult laryngoscopy and intubation. A clinical, radiologic and three-dimensional computer imaging study. *Can J Anaesth* 1999;46:748-59.
151. Saito K., Sunouchi A., Toyama H., Yamauchi M. Preoperative Assessment of Airway Patency During General Anesthesia in a Patient With Severe Tracheal Stenosis: Effectiveness of Noninvasive Positive Pressure Ventilation. *J Cardiothorac Vasc Anesth.* 2020 Feb;34(2):566-567. doi: 10.1053/j.jvca.2019.06.034. Epub 2019 Jun 28. PMID: 31345712.
152. Gutiérrez J.C., Merino S., De la Calle P., Perrino C., Represa M., Moral P. Correlation of Preoperative Findings in the Computerized Axial Tomography with the Presence of Via Difficult Airway in Patients Operated Through Otorhinolaryngological Surgery of the Head and Neck. *Rev Esp Anesthesiol Reanim.* 2018 May;65(5):252-257. DOI: 10.1016/j.redar.2018.01.013.
153. Verma, Sunil & Smith, Marshall & Dailey, Seth. (2012). Transnasal tracheoscopy. *The Laryngoscope.* 122. 1326-30. 10.1002/lary.23221.

154. Gemma M., Buratti L., Di Santo D., Calvi M.R., Ravizza A., Bondi S., Bussi M., Beretta L. Pre-operative transnasal endoscopy as a predictor of difficult airway: A prospective cohort study. *Eur J Anaesthesiol.* 2020 Feb;37(2):98-104. doi: 10.1097/EJA.0000000000001127. PMID: 31789897.
155. Gaszynski T. A comparison of pre-operative transnasal flexible endoscopic laryngoscopy and actual laryngeal view obtained with videolaryngoscopy in predicted difficult intubations. *Eur J Anaesthesiol.* 2021 Feb 1;38(2):201-202. doi: 10.1097/EJA.0000000000001255. PMID: 33394801.
156. Rochlin D. H., S. Moshrefi, C. Sheckter, Y. L. Karanas. Preventing Unnecessary Intubations: Use of Flexible Fiberoptic Laryngoscopy for Airway Evaluation in Patients with Suspected Airway or Inhalation Injury, *Journal of Burn Care & Research*, Volume 39, Issue suppl\_1, April 2018, Page S7, <https://doi.org/10.1093/jbcr/iry006.010>.
157. Rosenblatt W., Ianus A., Sukhupragarn W., Fickenscher A., Sasaki C. Preoperative Endoscopic Airway Examination (PEAE) provides superior airway information and reduces the use of unnecessary awake intubation. *Anesth Analg* 2011;112:602–7.
158. Akça, Ozan; Lenhardt, Rainer; Heine, Michael F. Can Transnasal Flexible Fiberoptic Laryngoscopy Contribute to Airway Management Decisions?, *Anesthesia & Analgesia*: March 2011 - Volume 112 - Issue 3 - p 519-520 doi: 10.1213/ANE.0b013e31820a146d.
159. Tasli H., Karakoc O., Birkent H. A Grading System for Transnasal Flexible Laryngoscopy. *J Voice.* 2019 Sep;33(5):712-715. doi: 10.1016/j.jvoice.2018.02.019. Epub 2018 May 2. PMID: 29730193.
160. Weingart S.D., Levitan R.M. Preoxygenation and prevention of desaturation during emergency airway management. *Ann Emerg Med.*2012; 59: 165–75.
161. Tanoubi I., Drolet P., Donati F. Optimizing preoxygenation in adults . *Can J Anaesth* 2009; 56: 449–66.
162. Nimmagadda, Usharani MD\*†; Salem, M. Ramez MD\*†; Crystal, George J. PhD† Preoxygenation: Physiologic Basis, Benefits, and Potential Risks, *Anesthesia & Analgesia*: February 2017 - Volume 124 - Issue 2 - p 507-517 doi: 10.1213/ANE.0000000000001589.
163. Pandey M., Ursekar R., Aphale S . Three minute tidal breathing – a gold standard techniques for pre-oxygenation for elective surgeries . *Innov J Med Health Sci.* 2014; 4: 194–7.
164. Gambee A.M., Hertzka R.E., Fisher D.M.: Preoxygenation techniques: Comparison of three minutes and four breaths. *Anesth Analg* 1987; 66:468–70.
165. Choinière A., Girard F., Boudreault D., Ruel M., Girard D.C.: Voluntary hyperventilation before a rapid-sequence induction of anesthesia does not decrease postintubation PaCO<sub>2</sub>. *Anesth Analg.* 2001, 93:1277-1280. 10.1097/00000539-200111000-00050.

166. Baraka A.S., Taha S.K., Aouad M.T., El-Khatib M.F., Kawkabani N.I. Preoxygenation: comparison of maximal breathing and tidal volume breathing techniques. *Anesthesiology* 1999;91:612-6.
167. McCrory J.W., Matthews J.N.: Comparison of four methods of preoxygenation. *Br J Anaesth.* 1990, 64:571-576. 10.1093/bja/64.5.571.
168. Tanoubi I., Drolet P., Donati F. Optimizing preoxygenation in adults. *Can J Anaesth* 2009; 56: 449–66.
169. Scheeren T.W.L., Belda F.J., Perel A. The oxygen reserve index (ORI): a new tool to monitor oxygen therapy. *J Clin Monit Comput.* 2018 Jun;32(3):379-389. doi: 10.1007/s10877-017-0049-4. Epub 2017 Aug 8. Erratum in: *J Clin Monit Comput.* 2018 Feb 14: PMID: 28791567; PMCID: PMC5943373.
170. Chen S.T., Min S. Oxygen reserve index, a new method of monitoring oxygenation status: what do we need to know? *Chin Med J (Engl).* 2020 Jan 20;133(2):229-234. doi: 10.1097/CM9.0000000000000625. PMID: 31904726; PMCID: PMC7028177.
171. Bell M.D.D .Routine pre-oxygenation – a new ‘minimum standard’ of care? *Anaesthesia* 2004 ; 59: 943–5.
172. McGowan P., Skinner A . Preoxygenation—the importance of a good face mask seal. *Br J Anaesth*1995 ; 75: 777–8.
173. Benumof JL. Preoxygenation: best method for both efficacy and efficiency. *Anesthesiology.* 1999;91:603605.
174. Goldberg M.E., Norris M.C., Larijani G.E., Marr A.T., Seltzer J.L.: Preoxygenation in the morbidly obese: A comparison of two techniques. *Anesth Analg* 1989; 68:520–2.
175. Dixon B.J., Dixon J.B., Carden J.R., et al. Preoxygenation is more effective in the 25 degrees head-up position than in the supine position in severely obese patients: a randomized controlled study. *Anesthesiology* 2005; 102: 1110-5.89.
176. Altermatt F.R., Munoz H.R., Delfino A.E., Cortinez L.I. Preoxygenation in the obese patient: effects of position on tolerance to apnoea. *Br J Anaesth* 2005; 95: 706-9.
177. Shah U., Wong J., Wong D.T., Chung F. Preoxygenation and intraoperative ventilation strategies in obese patients: a comprehensive review. *Curr Opin Anaesthesiol* 2016; 29:109–118. doi: 10.1097/ACO.0000000000000267.
178. Harbut P., Gozdzik W., Stjernfält E., Marsk R., Hesselvik J.F. Continuous positive airway pressure/pressure support pre-oxygenation of morbidly obese patients. *Acta Anaesthesiol Scand.* 2014 Jul;58 (6):675-80. doi: 10.1111/aas.12317. Epub 2014 Apr 16.
179. Sreejit M.S., Ramkumar V. Effect of positive airway pressure during pre-oxygenation and induction of anaesthesia upon safe duration of apnoea. *Indian J Anaesth* 2015;59:216-21.

180. Gander S., Frascarolo P., Suter M., Spahn D.R. Magnusson, Lennart. Positive end-expiratory pressure during induction of general anesthesia increases duration of nonhypoxic apnea in morbidly obese patients. *Anesth Analg* 2005; 100: 580–4.
181. Tanoubi I., Drolet P., Fortier L.P., Donati F. Inspiratory support versus spontaneous breathing during preoxygenation in healthy subjects. A randomized, double blind, cross-over trial]. *Ann Fr Anesth Reanim* 2010;29:198-203.
182. Pillai A., Daga V., Lewis et al. High –flow humidified nasal oxygenation vs standard oxygenation. *Anaesthesia* 2016; 71:1280-128332.
183. Elena Bignami, Francesco Saglietti, Alessandro Girombelli, Andrea Briolini, Tiziana Bove, Luigi Vetrugno, Preoxygenation during induction of anesthesia in non-critically ill patients: A systematic review, *Journal of Clinical Anesthesia*, Volume 52, 2019, Pages 85-90, ISSN 0952-8180, <https://doi.org/10.1016/j.jclinane.2018.09.008>.
184. Coussa M., Proietti S., Schnyder P., et al. Prevention of atelectasis formation during the induction of general anesthesia in morbidly obese patients. *Anesth Analg.* 2004;98(5):1491-1495.
185. El-Khatib M.F., Kanazi G., Baraka A.S. Noninvasive bilevel positive airway pressure for preoxygenation of the critically ill morbidly obese patient. *Can J Anaesth.* 2007;54:744–747.
186. Delay J.M., Sebbane M., Jung B., et al. The effectiveness of noninvasive positive pressure ventilation to enhance preoxygenation in morbidly obese patients: a randomized controlled study. *Anesth Analg.* 2008;107 (5):1707-1713.
187. Heinrich S., Horbach T., Stubner B., Prottengeier J., Irouschek A., et al. Benefits of Heated and Humidified High Flow Nasal Oxygen for Preoxygenation in Morbidly Obese Patients Undergoing Bariatric Surgery: A Randomized Controlled Study. *J Obes Bariatrics.* 2014;1(1): 7.
188. Patel A., Nouraei S.A.R. Transnasal Humidified Rapid-Insufflation Ventilatory Exchange (THRIVE): a physiological method of increasing apnoea time in patients with difficult airways. *Anaesthesia* 2015;70:323-9.
189. Badiger S., John M., Fearnley R.A., Ahmad I. Optimizing oxygenation and intubation conditions during awake fibre-optic intubation using a high-flow nasal oxygen-delivery system. *Br J Anaesth* 2015;115:629-32.
190. Ritchie J.E., Williams A.B., Gerard C., Hockey H. Evaluation of a humidified nasal high-flow oxygen system, using oxygraphy, capnography and measurement of upper airway pressures. *Anaesth Intensive Care.* 2011;39:1103–1110.
191. Mosier J.M., Hypes C.D., Sakles J.C. Understanding preoxygenation and apneic oxygenation during intubation in the critically ill. *Intensive Care Med* 2017; 43:226–228. doi: 10.1007/s00134-016-4426-0.

192. McNarry A.F., Patel A. The evolution of airway management - new concepts and conflicts with traditional practice. *Br J Anaesth* 2017; 119:i154–i166. doi: 10.1093/bja/aex385.
193. White L.D., Melhuish T.M., White L.K., Wallace L.A. Apnoeic oxygenation during intubation: a systematic review and meta-analysis. *Anaesthesia and intensive care*. 2017; 45(1):21-27.
194. Doyle A.J., et al. Preoxygenation and apneic oxygenation using transnasal humidified rapid-insufflation ventilatory exchange for emergency intubation. *J Crit Care* 2016; 36: 8–12.
195. Weingart S.D. Levitan R.M. Preoxygenation and prevention of desaturation during emergency airway management.. *Ann Emerg Med*. 2012; 59: 165-175.
196. Gleason J.M., Christian B.R., Barton E.D. Nasal Cannula Apneic Oxygenation Prevents Desaturation During Endotracheal Intubation: An Integrative Literature Review. *West J Emerg Med*. 2018 Mar;19(2):403-411. doi: 10.5811/westjem.2017.12.34699. Epub 2018 Feb 22. PMID: 29560073; PMCID: PMC5851518.
197. Wimalasena Y., Burns B., Reid C., Ware S., Habig K. Apneic oxygenation was associated with decreased desaturation rates during rapid sequence intubation by an Australian helicopter emergency medicine service. *Ann Emerg Med*. 2015 Apr;65(4):371-6. doi: 10.1016/j.annemergmed.2014.11.014. Epub 2014 Dec 20. PMID: 25536868.
198. Ramachandran S.K, Cosnowski A., Shanks A., Turner C.R. Apneic oxygenation during prolonged laryngoscopy in obese patients: a randomized, controlled trial of nasal oxygen administration. *J. Clin. Anesth*. 2010; 22: 164–8. 36.
199. Levitan R.M. NO DESAT! Nasal oxygen during efforts securing a tube. *Emergency Physicians Monthly*. 2010. [Updated 9 Dec 2010; cited 28 Mar 2015.] Available from URL: <http://www.epmonthly.com/archives/features/no-desat/>.
200. Heard A., Toner A.J., Evans J.R., Palacios A.M., Lauer S. Apneic oxygenation during prolonged laryngoscopy in obese patients: a randomized, controlled trial of Buccal RAE tube oxygen administration. *Anesth Analg* 2017; 124: 1162–7.
201. Oliveira J E Silva L., Cabrera D., Barrionuevo P. Effectiveness of Apneic Oxygenation During Intubation: A Systematic Review and Meta-Analysis. *Annals of emergency medicine*. 2017; 70(4):483-494.e11.
202. Flin, R. Human factors in the development of complications of airway management: preliminary evaluation of an interview tool / R. Flin, [et al.] // *Anaesthesia*. - 2013. - Vol. 68. - P. 817-825.
203. Cook T.M., Woodall N., Frerk C. Fourth National Audit Project. Major complications of airway management in the UK: results of the Fourth National Audit Project of the Royal College of Anaesthetists and the Difficult Airway Society. Part 1: anaesthesia. *Br J Anaesth*. 2011 May;106(5):617-31. doi: 10.1093/bja/aer058. Epub 2011 Mar 29. PMID: 21447488.



204. Greenland K.B., Acott C., Segal R., Goulding G., Riley R.H., Merry A.F. Emergency surgical airway in life-threatening acute airway emergencies--why are we so reluctant to do it? *Anaesth Intensive Care*. 2011 Jul;39(4):578-84. doi: 10.1177/0310057X1103900407. PMID: 21823373.
205. Fletcher G., McGeorge P., Flin R., Glavin R., Maran N. The role of nontechnical skills in anaesthesia: A review of current literature. *Br J Anaesth*. 2002; 88 3: 418– 29.
206. Coyle M., Martin D., McCutcheon K. Interprofessional simulation training in difficult airway management: a narrative review. *Br J Nurs*. 2020 Jan 9;29(1):36-43. doi: 10.12968/bjon.2020.29.1.36. PMID: 31917949.
207. Grande B., Kolbe M., Biro P. Difficult airway management and training: simulation, communication, and feedback. *Curr Opin Anaesthesiol*. 2017 Dec;30(6):743-747. doi: 10.1097/ACO.0000000000000523. PMID: 28957878.
208. Stringer K.R., Bajenov S., Yentis S.M.: Training in airway management. *Anaesthesia* 2002; 57:967–83 62.
209. Klock A.P.: Airway simulators and mannequins: A case of high infidelity? *Anesthesiology* 2012; 116: 1179–80.
210. Kennedy C.C., Cannon E.K., Warner D.O., Cook D.A.: Advanced airway management simulation training in medical education: A systematic review and meta-analysis. *Crit Care Med* 2014; 42:169–78.
211. Yang D., Wei Y.K., Xue F.S, Deng X.M., Zhi J. Simulation-based airway management training: application and looking forward Simulation-based airway management training: application and looking forward. *J Anesth*. 2016 Apr; 30(2):284-9.
212. Myatra S.N., Kalkundre R.S., Divatia J.V. Optimizing education in difficult airway management: meeting the challenge. *Curr Opin Anaesthesiol*. 2017 Dec;30(6):748-754. doi: 10.1097/ACO.0000000000000515. PMID: 28938303.
213. Lilot M., Evain J.N., Vincent A., Gaillard G., Chassard D. et. al. Simulação de manejo de via aérea difícil para residentes: estudo comparativo prospectivo [Simulation of difficult airway management for residents: prospective comparative study]. *Rev Bras Anesthesiol*. 2019 Jul-Aug;69(4):358-368. Portuguese. doi: 10.1016/j.bjan.2019.02.002. Epub 2019 Jul 29. PMID: 31371173.
214. Bittner E.A., Schmidt U. Examining the Learning Practice of Emergency Airway Management Within an Academic Medical Center: Implications for Training and Improving Outcomes. *J Med Educ Curric Dev*. 2020 Oct 14;7:2382120520965257. doi: 10.1177/2382120520965257. PMID: 33134549; PMCID: PMC7576904.
215. Boet S., Bould M.D., Schaeffer R. et al. Learning fiberoptic intubation with a virtual computer program transfers to “hands on” improvement. *Eur J Anaesthesiol*. 2010; 27 1: 31– 5.

216. Marsland C., Larsen P., Segal R. et al. Proficient manipulation of fiberoptic bronchoscope to carina by novices on first clinical attempt after specialized bench practice. *Br J Anaesth.* 2010; 104 3: 375– 81.
217. Goldmann K., Steinfeldt T. Acquisition of basic fiberoptic intubation skills with a virtual reality airway simulator. *J Clin Anesth.* 2006; 18 2: 173– 8.
218. Davoudi M., Colt H.G. Bronchoscopy simulation: A brief review. *Adv Health Sci Educ Theory Pract.* 2009; 14 2: 287– 96.
219. Greif R., Egger L., Basciani R.M., Lockey A., Vogt A. Emergency skill training – A randomized controlled study on the effectiveness of the 4-stage approach compared to traditional clinical teaching. *Resuscitation.* 2010; 81 12: 1692– 7.
220. You-Ten K.E., Bould M.D., Friedman Z., Riem N., Sydor D., Boet S.: Cricothyrotomy training increases adherence to the ASA difficult airway algorithm in a simulated crisis: A randomized controlled trial. *Can J Anaesth* 2015; 62:485–94.
221. Vincent Hubert, Antoine Duwat, Romain Deransy, Yazine Mahjoub, Hervé Dupont; Effect of Simulation Training on Compliance with Difficult Airway Management Algorithms, Technical Ability, and Skills Retention for Emergency Cricothyrotomy. *Anesthesiology* 2014; 120:999–1008 doi: <https://doi.org/10.1097/ALN.0000000000000138>.
222. Naik V.N., Brien S.E. Review article: simulation: a means to address and improve patient safety *Can J Anaesth.* 2013 Feb; 60(2):192-200.
223. Boet S., Borges B.C., Naik V.N., Siu L.W., Riem N., Chandra D., Bould M.D., Joo H.S. Complex procedural skills are retained for a minimum of 1 yr after a single high-fidelity simulation training session. *Br J Anaesth.* 2011 Oct; 107(4):533-9.
224. Kuduvalli P.M., Jervis A., Tighe S.Q., Robin N.M. Unanticipated difficult airway management in anaesthetized patients: a prospective study of the effect of mannequin training on management strategies and skill retention. *Anaesthesia.* 2008;63:364–9.
225. Chopra, V. Does training on an anaesthesia simulator lead to improvement in performance? / V. Chopra [et al.] // *Br. J. Anaesth.* - 1994. - № 73 (3). - P. 293-297.
226. Yee, B. Nontechnical skills in anesthesia crisis management with repeated exposure to simulation-based education / B. Yee, [et al.] // *Anesthesiology.* - 2005. - Vol. 103 (2). - P. 241-248.
227. Leeper W.R., Haut E.R., Pandian V., Nakka S., Dodd-O. J, et al. Multidisciplinary Difficult Airway Course: An Essential Educational Component of a Hospital-Wide Difficult Airway Response Program. *J Surg Educ.* 2018 Sep-Oct;75(5):1264-1275. doi: 10.1016/j.jsurg.2018.03.001. Epub 2018 Apr 5. PMID: 29628333.

228. Sun, Y., Pan, C., Li, T. et al. Airway management education: simulation based training versus non-simulation based training-A systematic review and meta-analyses. *BMC Anesthesiol* 17, 17 (2017). <https://doi.org/10.1186/s12871-017-0313-7>.
229. Андреевко А.А., Арсентьев Л.В., Цыганков К.А., Щеголев А.В. Эффективность высокореалистичной симуляции при обучении клинических ординаторов современным алгоритмам решения проблемы «трудных дыхательных путей» // Вестник Российской Военно-медицинской академии. - 2019. - Т. 66. - №2. - С. 228-232. doi: 10.17816/brmma25950.
230. Kristensen M.S., Teoh W.H., Baker P.A. Percutaneous emergency airway access; prevention, preparation, technique and training. *Br J Anaesth.* 2015 Mar;114(3):357-61. doi: 10.1093/bja/aev029. PMID: 25694555.
231. Adhikari S., Situ-LaCasse E., Acuña J., Irving S., Weaver C., Samsel K., Biffar D.E., Motlagh M., Sakles J. Integration of Pre-intubation Ultrasound into Airway Management Course: A Novel Training Program. *Indian J Crit Care Med.* 2020 Mar;24(3):179-183. doi: 10.5005/jp-journals-10071-23370. PMID: 32435096; PMCID: PMC7225761.
232. <https://www.esaic.org/patient-safety/anaesthetic-crisis-manual/>.
233. Cirimele J., Cirimele J., Wu L., Chu L., Harrison K., Card S., Klemmer S. Interactive Cognitive Aids for Critical Events in Anesthesia. Lippincott, Williams and Wilkins. 2013: 13–14.
234. David L. Hepner, Alexander F. Arriaga, Jeffrey B. Cooper, Sara N. Goldhaber-Fiebert, David M. Gaba, William R. Berry, Daniel J. Boorman, Angela M. Bader; Operating Room Crisis Checklists and Emergency Manuals. *Anesthesiology* 2017; 127:384–392 doi: <https://doi.org/10.1097/ALN.0000000000001731>.
235. Forristal C., Hayman K., Smith N., Mal S., Columbus M., Farooki N., Van Aarsen K., McLeod S., Ouellette D. Does utilization of an intubation safety checklist reduce omissions during simulated resuscitation scenarios: a multi-center randomized controlled trial. *CJEM.* 2021 Jan;23(1):45-53. doi: 10.1007/s43678-020-00010-w. Epub 2020 Dec 18. PMID: 33683616; PMCID: PMC7747776.
236. Smith K.A., High K., Collins S.P., Self W.H. A preprocedural checklist improves the safety of emergency department intubation of trauma patients. *Acad Emerg Med.* 2015 Aug; 22(8):989-92.
237. Thomassen Ø., Brattebø G., Søfteland E., Lossius H.M., Heltne J.K. The effect of a simple checklist on frequent pre-induction deficiencies. *Acta Anaesthesiol Scand.* 2010 Nov; 54(10):1179-84.
238. Long E., Fitzpatrick P., Cincotta D.R., Grindlay J., Barrett M.J. A randomised controlled trial of cognitive aids for emergency airway equipment preparation in a Paediatric

- Emergency Department. *Scand J Trauma Resusc Emerg Med*. 2016 Jan 27;24:8. doi: 10.1186/s13049-016-0201-z. PMID: 26817789; PMCID: PMC4730650.
239. Ballow S.L., Kaups K.L., Anderson S., Chang M. A standardized rapid sequence intubation protocol facilitates airway management in critically injured patients. *J Trauma Acute Care Surg*. 2012 Dec; 73(6):1401-5.
240. Turner J.S., Bucca A.W., Propst S.L., Ellender T.J., Sarmiento E.J., Menard L.M., Hunter B.R. Association of Checklist Use in Endotracheal Intubation With Clinically Important Outcomes: A Systematic Review and Meta-analysis. *JAMA Netw Open*. 2020 Jul 1;3(7):e209278. doi: 10.1001/jamanetworkopen.2020.9278. Erratum in: *JAMA Netw Open*. 2020 Jul 1;3(7):e2016899. PMID: 32614424; PMCID: PMC7333022.
241. Australian Resuscitation Council. Standards for Resuscitation: Clinical Practice and Education. 2014. Available from: <http://resusorgau/standards-for-resuscitation-clinical-practice-and-education-release/>. Accessed 01 May 2015.
242. Sherren P.B., Tricklebank S., Glover G. Development of a standard operating procedure and checklist for rapid sequence induction in the critically ill. *Scand J Trauma Resusc Emerg Med*. 2014 Sep 11;22:41. doi: 10.1186/s13049-014-0041-7. PMID: 25209044; PMCID: PMC4172951.
243. Sillén A. Cognitive tool for dealing with unexpected difficult airway. *Br J Anaesth*. 2014 Apr;112(4):773-4. doi: 10.1093/bja/aeu085. PMID: 24645169.
244. Goldhaber-Fiebert S.N., Howard S.K. Implementing emergency manuals: can cognitive aids help translate best practices for patient care during acute events? *Anesth Analg*. 2013 Nov;117(5):1149-61. doi: 10.1213/ANE.0b013e318298867a. PMID: 24108251.
245. Chrimes N.C. The Vortex: striving for simplicity, context independence and teamwork in an airway cognitive tool. *Br J Anaesth*. 2015 Jul;115(1):148-9. doi: 10.1093/bja/aev047. PMID: 26089469.
246. Duggan L.V., Brindley P.G. & Law J.A. Improving communication, teamwork, and action during a “cannot intubate cannot oxygenate (CICO)” emergency: employing CICO as a cognitive aid mnemonic. *Can J Anesth/J Can Anesth* 65, 1087–1092 (2018). <https://doi.org/10.1007/s12630-018-1193-0>.
247. Marshall S.D., Mehra R. The effects of a displayed cognitive aid on non-technical skills in a simulated 'can't intubate, can't oxygenate' crisis. *Anaesthesia*. 2014 Jul;69(7):669-77. doi: 10.1111/anae.12601. PMID: 24917333 .
248. Harvey R., Foulds L., Housden T., Bennett K.A., Falzon D., McNarry A.F., Graham C.: The impact of didactic read-aloud action cards on the performance of cannula cricothyroidotomy in a simulated “can’t intubate can’t oxygenate” scenario. *Anaesthesia* 2017; 72:343–9.

249. Simmons W.R., Huang J. Operating Room Emergency Manuals Improve Patient Safety: A Systemic Review. *Cureus*. 2019 Jun 12;11(6):e4888. doi: 10.7759/cureus.4888. PMID: 31423368; PMCID: PMC6689479.
250. Huang J., Hoang P., Simmons W.R., Zhang J. Free Emergency Manual Books Improve Actual Clinical Use During Crisis in China. *Cureus*. 2019 Jun 3;11(6):e4821. doi: 10.7759/cureus.4821. PMID: 31403011; PMCID: PMC6682387.
251. Huang J., Wu J., Dai C., Zhang X., Ju H., Chen Y., Zhang C., Ye F., Tan Y., Zong Y., Liu T. Use of Emergency Manuals During Actual Critical Events in China: A Multi-Institutional Study. *Simul Healthc*. 2018 Aug;13(4):253-260. doi: 10.1097/SIH.0000000000000303. PMID: 29771811.
252. Ahmad I., El-Boghdadly K., Bhagrath R., Hodzovic I., McNarry A.F., Mir F., O'Sullivan E.P., Patel A., Stacey M., Vaughan D. Difficult Airway Society guidelines for awake tracheal intubation (ATI) in adults. *Anaesthesia*. 2020 Apr;75(4):509-528. doi: 10.1111/anae.14904. Epub 2019 Nov 14. PMID: 31729018; PMCID: PMC7078877.
253. Xue F.S., Li C.W., Zhang G.H., et al. GlideScope-assisted awake fiberoptic intubation: initial experience in 13 patients. *Anaesthesia*. 2006;61(10): 1014-1015.
254. Greib N., Stojeba N., Dow W.A., Henderson J., Diemunsch P.A. A combined rigid videolaryngoscopy-flexible fibroscopy intubation technique under general anesthesia. *Can J Anaesth*. 2007;54(6):492-493.
255. Sahay N., Kumer R., Naaz S., Vivekanand. Awake supraglottic airway guided intubation: for the patient, by the patient. *Korean J Anesthesiol*. 2020 Jun;73(3):262-263. doi: 10.4097/kja.20055. Epub 2020 Apr 7. PMID: 32252515; PMCID: PMC7280893.
256. Bhalotra A.R. Awake supraglottic airway guided flexible bronchoscopic intubation. *Korean J Anesthesiol*. 2020 Apr;73(2):173-174. doi: 10.4097/kja.20013. Epub 2020 Jan 31. PMID: 32008276; PMCID: PMC7113161.
257. Lim W.Y., Wong P. Awake supraglottic airway guided flexible bronchoscopic intubation in patients with anticipated difficult airways: a case series and narrative review. *Korean J Anesthesiol*. 2019;72:548–57.
258. Hanna S.F., Mikat-Stevens M., Loo J., Uppal R., Jellish W.S., Adams M. Awake tracheal intubation in anticipated difficult airways: LMA Fastrach vs flexible bronchoscope: A pilot study. *J Clin Anesth*. 2017 Feb;37:31-37. doi: 10.1016/j.jclinane.2016.10.040. Epub 2016 Dec 22. PMID: 28235524.
259. Hodzovic I., Janakiraman C., Sudhir G., Goodwin N., Wilkes A.R., Latto I.P. Fiberoptic intubation through the laryngeal mask airway: effect of operator experience\*. *Anaesthesia*. 2009;64:1066–71.

260. Asai T., Eguchi Y., Murao K., Niitsu T., Shingu K. Intubating laryngeal mask for fiberoptic intubation—particularly useful during neck stabilization. *Can J Anaesth* 2000; 47:843–8.
261. Frappier J., Guenoun T., et al. Airway management using the intubating laryngeal mask airway for the morbidly obese patient. *Anesth Analg* 2003; 96:1510–5.
262. Fukutome T., Amaha K., et al. Tracheal intubation through the LMA-Fastrach in patients with difficult airways. *Anaesth Intensive Care* 1998; 26:387–91.
263. Nakazawa K., Tanaka N., Ishikawa S., Ohmi S., Ueki M., Saitoh Y., Makita K., Amaha K. Using the intubating laryngeal mask airway (LMA-Fastrach) for blind endotracheal intubation in patients undergoing cervical spine operation. *Anesth Analg* 1999; 89:1319–21.
264. Palmer J.H., Ball D.R. Awake tracheal intubation with the intubating laryngeal mask in a patient with diffuse idiopathic skeletal hyperostosis. *Anaesthesia* 2000; 55:70–4.
265. Hodzovic I, Bedreag O. Awake videolaryngoscope - guided intubation - well worth adding to your skill-mix. *Rom J Anaesth Intensive Care*. 2019;26(1):5-7. doi:10.2478/rjaic-2019-0001.
266. Moore A.R., Schricker T., Court O. Awake videolaryngoscopy-assisted tracheal intubation of the morbidly obese. *Anaesthesia*. 2012;67:232–235. doi: 10.1111/j.1365-2044.2011.06979.x.
267. Mendonca C., Mesbah A., Velayudhan A., Danha R. A randomised clinical trial comparing the flexible fibrescope and the Pentax Airway Scope (AWS)® for awake oral tracheal intubation. *Anaesthesia*. 2016;71:908–914. doi: 10.1111/anae.13516.
268. Abdellatif A.A., Ali M.A. GlideScope videolaryngoscope versus flexible fiberoptic bronchoscope for awake intubation of morbidly obese patient with predicted difficult intubation. *Middle East J Anaesthesiol*. 2014;22:385–392.
269. Gaszyński T. The use of the C-MAC videolaryngoscope for awake intubation in patients with a predicted extremely difficult airway: case series. *Ther Clin Risk Manag*. 2018 Mar 14;14:539-542. doi: 10.2147/TCRM.S150536. PMID: 29559790; PMCID: PMC5857148.
270. Vinayagam S., Dhanger S., Tilak P., Gnanasekar R. C-MAC® video laryngoscope with D-BLADE™ and Frova introducer for awake intubation in a patient with parapharyngeal mass. *Saudi J Anaesth*. 2016;10(4):471–473.
271. Alhomary M., Ramadan E., Curran E., Walsh S.R. Videolaryngoscopy vs. fiberoptic bronchoscopy for awake tracheal intubation: a systematic review and meta-analysis. *Anaesthesia*. 2018 Sep;73(9):1151-1161. doi: 10.1111/anae.14299. Epub 2018 Apr 17. PMID: 29687891. 46-48.

272. Dimitriou V.K., Zogogiannis I.D., Liotiri D.G. Awake tracheal intubation using the Airtraq laryngoscope: A case series. *Acta Anaesthesiol Scand* 2009; 53:964–7.
273. Suzuki A., Toyama Y., Iwasaki H., Henderson J. Airtraq for awake tracheal intubation. *Anaesthesia* 2007; 62:746–7.
274. Knill R.L. Difficult laryngoscopy made easy with a «BURP». *Can J Anaesth* 1993;40:279-282.
275. Takahata O., Kubota M., Mamiya K. The efficacy of the «BURP» maneuver during a difficult laryngoscope. *Anesth Analg* 1997;84:419-421.
276. Yu T., Wu R.R., Longhini F., Wang B., Wang M.F., Yang F.F., Hua F.Z., Yao W.D., Jin X.J. The "BURP" maneuver improves the glottic view during laryngoscopy but remains a difficult procedure. *J Int Med Res.* 2020 May;48(5):300060520925325. doi: 10.1177/0300060520925325. PMID: 32459108; PMCID: PMC7273868. 49.
277. Magill I.W. Endotracheal anesthesia. *Am J Surg* 1936;34:450-5.
278. Akihisa Y., Hoshijima H., Maruyama K., Koyama Y., Andoh T. Effects of sniffing position for tracheal intubation: A meta analysis of randomized controlled trials. *Am J Emerg Med* 2015;33:1606-11.
279. Akhtar M., Ali Z., Hassan N., Mehdi S., Wani G.M., Mir A.H. A randomized study comparing the sniffing position with simple head extension for glottis visualization and difficulty in intubation during direct laryngoscopy. *Anesth Essays Res* 2017;11:762-6 50.
280. Pachisia A.V., Sharma K.R., Dali J.S., Arya M., Pangasa N., Kumar R. Comparative evaluation of laryngeal view and intubating conditions in two laryngoscopy positions-attained by conventional 7 cm head raise and that attained by horizontal alignment of external auditory meatus - sternal notch line – using an inflatable pillow - A prospective randomised cross-over trial. *J Anaesthesiol Clin Pharmacol* 2019;35:312-7.
281. Myatra S.N. Optimal position for laryngoscopy – Time for individualization?. *J Anaesthesiol Clin Pharmacol* [serial online] 2019 [cited 2021 Mar 9];35:289-91. Available from: <https://www.joacp.org/text.asp?2019/35/3/289/265912>.
282. Greenland K.B., Edwards M.J., Hutton N.J. External auditory meatus-sternal notch relationship in adults in the sniffing position: a magnetic resonance imaging study. *Br J Anaesth* 2010; 104: 268–9.
283. Levitan R.M., Mechem C.C., Ochroch E.A., et al. Head-elevated laryngoscopy position: improving laryngeal exposure during laryngoscopy by increasing head elevation. *Ann Emerg Med* 2003; 41: 322–30.
284. Okada Y., Nakayama Y., Hashimoto K., Koike K., Watanabe N. Ramped versus sniffing position for tracheal intubation: A systematic review and meta-analysis. *Am J Emerg Med.* 2020 Apr 1:S0735-6757(20)30214-X. doi: 10.1016/j.ajem.2020.03.058. Epub ahead of print. PMID: 32276812.

285. Semler M.W., Janz D.R., Russell D.W., Casey J.D., Lentz R.J., Zouk A.N., et al. A Multicenter, randomized trial of ramped position vs. sniffing position during endotracheal intubation of critically ill adults. *Chest* 2017;152:712-22.
286. Hasanin A., Tarek H., Mostafa M.M.A. et al. Modified-ramped position: a new position for intubation of obese females: a randomized controlled pilot study. *BMC Anesthesiol* 20, 151 (2020). <https://doi.org/10.1186/s12871-020-01070-2>.
287. Semler M.W., Janz D.R., Russell D.W., Casey J.D., Lentz R.J., Zouk A.N., et al. A multicenter, randomized trial of ramped position vs sniffing position during endotracheal intubation of critically ill adults. *Chest*. 2017;152:712–22.
288. Hasegawa K., Shigemitsu K., Hagiwara Y., et al. Association between repeated intubation attempts and adverse events in emergency departments: an analysis of a multicenter prospective observational study. *Ann Emerg Med* 2012; 60:749–54.
289. Lewis S.R., Butler A.R., Parker J., Cook T.M., Schofield-Robinson O.J., Smith A.F. Videolaryngoscopy versus direct laryngoscopy for adult patients requiring tracheal intubation: a Cochrane Systematic Review. *Br J Anaesth*. 2017 Sep 1;119(3):369-383. doi: 10.1093/bja/aex228.
290. Cordovani D., Russell T., Wee W., Suen A., Cooper R.M.: Measurement of forces applied using a Macintosh direct laryngoscope compared with a Glidescope video laryngoscope in patients with predictors of difficult laryngoscopy: A randomised controlled trial. *Eur J Anaesthesiol* 2019; 36:221-6.
291. Selina F., Talha K.A., Maw K., Aung T., Ahmed F., Solaiman M. Cross-sectional Study on Assessment of First-pass Success of Video Laryngoscope Intubation in General Anesthesia Patients. *Mymensingh Med J*. 2021 Jan;30(1):123-127. PMID: 33397862.
292. Baek M.S., Han M., Huh J.W. et al. Video laryngoscopy versus direct laryngoscopy for first-attempt tracheal intubation in the general ward. *Ann. Intensive Care* 8, 83 (2018). <https://doi.org/10.1186/s13613-018-0428-0>.
293. Lewis S.R., Butler A.R., Parker J., Cook T.M., Schofield-Robinson O.J., Smith A.F. Videolaryngoscopy versus direct laryngoscopy for adult patients requiring tracheal intubation: a Cochrane Systematic Review. *Br J Anaesth*. 2017 Sep 1;119(3):369-383. doi: 10.1093/bja/aex228. PMID: 28969318.
294. Hoshijima H., Mihara T., Maruyama K., Denawa Y., Mizuta K., Shiga T., Nagasaka H. C-MAC videolaryngoscope versus Macintosh laryngoscope for tracheal intubation: A systematic review and meta-analysis with trial sequential analysis. *J Clin Anesth*. 2018 Sep;49:53-62. doi: 10.1016/j.jclinane.2018.06.007. Epub 2018 Jun 9. PMID: 29894918.
295. Pieters B.M., Maas E.H., Knape J.T., van Zundert A.A. Videolaryngoscopy vs. direct laryngoscopy use by experienced anaesthetists in patients with known difficult airways: a



- systematic review and meta-analysis. *Anaesthesia*. 2017 Dec;72(12):1532-1541. doi: 10.1111/anae.14057. Epub 2017 Sep 22.
296. Marouf H.M., Khalil N. (2017) A Randomized Prospective Study Comparing C-Mac D-Blade, Airtraq, and Fiberoptic Bronchoscope for Intubating Patients with Anticipated Difficult Airway. *J Anesth Clin Res* 8: 766. DOI: 10.4172/2155-6148.1000766.
  297. Koh J.C., Lee J.S., Lee Y.W., Chang C.H. Comparison of the laryngeal view during intubation using Airtraq and Macintosh laryngoscopes in patients with cervical spine immobilization and mouth opening limitation. *Korean J Anesthesiol* 2010; 59:314–8.
  298. Lim Y., Yeo S.W. A comparison of the GlideScope with the Macintosh laryngoscope for tracheal intubation in patients with simulated difficult airway. *Anaesth Intensive Care* 2005; 33:243–7.
  299. Malik M.A., Subramaniam R., et al. Randomized controlled trial of the Pentax AWS, Glidescope, and Macintosh laryngoscopes in predicted difficult intubation. *Br J Anaesth* 2009; 103:761–8.
  300. Serocki G., Bein B., Scholz J., Dörge V. Management of the predicted difficult airway: A comparison of conventional blade laryngoscopy with video-assisted blade laryngoscopy and the GlideScope. *Eur J Anaesthesiol* 2010; 27:24–30.
  301. Aziz M.F., Dillman D., Fu R., Brambrink A.M. Comparative effectiveness of the C-MAC video laryngoscope versus direct laryngoscopy in the setting of the predicted difficult airway. *Anesthesiology* 2012; 116:629–36.
  302. Enomoto Y., Asai T., Arai T., Kamishima K., Okuda Y. Pentax- AWS, a new videolaryngoscope, is more effective than the Macintosh laryngoscope for tracheal intubation in patients with restricted neck movements: A randomized comparative study. *Br J Anaesth* 2008; 100:544–8.
  303. Jungbauer A., Schumann M., Brunkhorst V., Börgers A., Groeben H. Expected difficult tracheal intubation: A prospective comparison of direct laryngoscopy and video laryngoscopy in 200 patients. *Br J Anaesth* 2009; 102:546–50.
  304. Weingart S.D., Driver B. Meta-analysis on bougie use for emergency airways. *J Trauma Acute Care Surg*. 2019 Sep;87(3):741. doi: 10.1097/TA.0000000000002352. PMID: 31045728.
  305. Salim Rezaie. "Bougie use in Emergency Airway Management (BEAM)", REBEL EM blog, June 25, 2018. Available at: <https://rebelem.com/bougie-use-in-emergency-airway-management-beam/>.
  306. Driver B.E., Prekker M.E., Klein L.R., Reardon R.F. et al. Effect of Use of a Bougie vs Endotracheal Tube and Stylet on First-Attempt Intubation Success Among Patients With Difficult Airways Undergoing Emergency Intubation: A Randomized Clinical Trial. *JAMA*.

- 2018 Jun 5;319(21):2179-2189. doi: 10.1001/jama.2018.6496. PMID: 29800096; PMCID: PMC6134434.
307. Innes M.E. First-attempt success of emergency intubation with bougie was higher than with endotracheal tube plus stylet. *Ann Intern Med.* 2018 Oct 16;169(8):JC40. doi: 10.7326/ACPJC-2018-169-8-040. PMID: 30326084.
308. Sheu Y.J., Yu S.W., Huang T.W., Liu F.L., Lin Y.K., Tam K.W. Comparison of the efficacy of a bougie and stylet in patients with endotracheal intubation: A meta-analysis of randomized controlled trials. *J Trauma Acute Care Surg.* 2019 May;86(5):902-908. doi: 10.1097/TA.0000000000002216. PMID: 30741881.
309. Rhee K.Y., Lee J.R., Kim J., Park S., Kwon W.K., Han S. A comparison of lighted stylet (Surch-Lite) and direct laryngoscopic intubation in patients with high Mallampati scores. *Anesth Analg.* 2009 Apr;108(4):1215-9. doi: 10.1213/ane.0b013e3181994fba. PMID: 19299790.
310. Jabre P., Combes X., Leroux B., et al. Use of gum elastic bougie for prehospital difficult intubation. *Am J Emerg Med* 2005; 23: 552-5.
311. Nolan J.P., Wilson M.E. Orotracheal intubation in patients with potential cervical spine injuries. An indication for the gum elastic bougie. *Anaesthesia* 1993; 48:630-3.
312. Bhatnagar S., Mishra S., Jha R.R., Singhal A.K., Bhatnagar N. The LMA Fastrach facilitates fiberoptic intubation in oral cancer patients. *Can J Anaesth* 2005; 52:641-5.
313. Shung J., Avidan M.S., Ing R., Klein D.C., Pott L. Awake intubation of the difficult airway with the intubating laryngeal mask airway. *Anaesthesia* 1998; 53:645-9.
314. Parnell J.D., Mills J. Awake intubation using fast-track laryngeal mask airway as an alternative to fiberoptic bronchoscopy: A case report. *AANA J* 2006; 74:429-31.
315. Bergold M.N., Kahle S., Schultzik T., Bücheler M., Byhahn C. Intubating laryngeal tube suction disposable: Initial clinical experiences with a novel device for endotracheal intubation. *Anaesthesist.* 2016 Jan;65(1):30-35. doi: 10.1007/s00101-015-0100-0. Epub 2015 Oct 19.
316. Manpreet Singh, Dheeraj Kapoor, Lakesh Anand & Ankit Sharma (2018) Intubating laryngeal tube suction device (iLTS-D) requires ‘Mandheeral 1 and Mandheeral 2’ manoeuvres for optimum ventilation, *Southern African Journal of Anaesthesia and Analgesia*, 24:2, 63-64, DOI: 10.1080/22201181.2018.1436031.
317. Ott T., Fischer M., Limbach T., Schmidtmann I., Piepho T., Ruediger R. Noppens. The novel intubating laryngeal tube (iLTS-D) is comparable to the intubating laryngeal mask (Fastrach) – a prospective randomised manikin study. *Emergency Medicine.* 2015;23:44.
318. Shyam R., Chaudhary A.K., Sachan P., Singh P.K., Singh G.P., Bhatia V.K., Chandra G., Singh D. Evaluation of Fastrach laryngeal mask airway as an alternative to fiberoptic

- bronchoscope to manage difficult airway: a comparative study. *J Clin Diagn Res* 2017; 11:UC09-12.
319. Kleine-Brueggeney M., Greif R., Urwyler N., Wirthmüller B., Theiler L. The performance of rigid scopes for tracheal intubation: a randomised, controlled trial in patients with a simulated difficult airway. *Anaesthesia*. 2016 Dec;71(12):1456-1463. doi: 10.1111/anae.13626. Epub 2016 Sep 27. PMID: 27670928.
320. Byhahn C., Nemetz S., Breitreutz R., Zwissler B., Kaufmann M., Meininger D. Brief report: tracheal intubation using the Bonfils intubation fibrescope or direct laryngoscopy for patients with a simulated difficult airway. *Can J Anaesth*. 2008;55(4):232–237. doi: 10.1007/BF03021507.
321. Alvis B.D., King A.B., Hester D., Hughes C.G., Higgins MS: Randomized controlled pilot trial of the rigid and flexing laryngoscope versus the fiberoptic bronchoscope for intubation of potentially difficult airway. *Minerva Anesthesiol* 2015; 81:946-50.
322. Mao Xu, Xiao-Xi Li, Xiang-Yang Guo, Jun Wang. Shikani Optical Stylet versus Macintosh Laryngoscope for Intubation in Patients Undergoing Surgery for Cervical Spondylosis: A Randomized Controlled Trial. *Chin Med J Engl*) 2017 Feb 5; 130(3): 297–302. doi: 10.4103/0366-6999.198926.
323. Shollik N.A., Ibrahim S.M., Ismael A., Agnoletti V., Piraccini E., Corso R.M. Use of the Bonfils Intubation Fiberscope in patients with limited mouth opening. *Case Rep Anesthesiol*. 2012;2012:297306. doi: 10.1155/2012/297306. Epub 2012 Aug 21. PMID: 22973524; PMCID: PMC3437278.
324. Xu M., Li X.X., Guo X.Y., Wang J. Shikani Optical Stylet versus Macintosh Laryngoscope for Intubation in Patients Undergoing Surgery for Cervical Spondylosis: A Randomized Controlled Trial. *Chin Med J (Engl)*. 2017;130(3):297-302. doi:10.4103/0366-6999.1989.
325. Mahrous R.S.S., Ahmed A.M.M. The Shikani Optical Stylet as an alternative to awake fiberoptic intubation in patients at risk of secondary cervical spine injury: a randomized controlled trial. *J Neurosurg Anesthesiol*. 2018;30:354–358.
326. Pius J., Ioanidis K., Noppens R.R. Use of the Novel C-MAC Video Stylet in a Case of Predicted Difficult Intubation: A Case Report. *A A Pract*. 2019 Aug 1;13(3):88-90. doi: 10.1213/XAA.0000000000000998. PMID: 30920427.
327. Thong S.Y., Wong T.G. Clinical uses of the Bonfils Retromolar Intubation Fiberscope: a review. *Anesth Analg*. 2012 Oct;115(4):855-66. doi: 10.1213/ANE.0b013e318265bae2. Epub 2012 Sep 5. PMID: 22956530.
328. Webb A., Kolawole H., Leong S., Loughnan T.E., Crofts T., Bowden C. Comparison of the Bonfils and Levitan optical stylets for tracheal intubation: a clinical study. *Anaesth*

- Intensive Care. 2011 Nov;39(6):1093-7. doi: 10.1177/0310057X1103900618. PMID: 22165364.
329. Pieters B.M., Theunissen M., van Zundert A.A. Macintosh blade videolaryngoscopy combined with rigid bonfils intubation endoscope offers a suitable alternative for patients with difficult airways. *Anesth Analg.* 2018;126:988–994.
330. Liao X., Xue F.S., Cheng Y., Li R.P. Rescue intubation by combined use of video laryngoscopy and Bonfils fiberscope in patients with difficult airway. *Saudi Med J.* 2013 Sep;34(9):970-1. PMID: 24043013.
331. Van Zundert A.A., Pieters B.M. Combined technique using videolaryngoscopy and Bonfils for a difficult airway intubation. *Br J Anaesth.* 2012 Feb;108(2):327-8. doi: 10.1093/bja/aer471. PMID: 22250284.
332. Sharawy S.S., El-Shafie S.M., El-miteny S.Y., Ahmed A.M. Intubation through air-Q and LMA-Excel using Shikani optical stylet in normal versus simulated difficult airway. *Res Opin Anesth Intensive Care* 2017;4:247-54.
333. Charters P., O'Sullivan E. The 'dedicated airway': a review of the concept and an update of current practice. *Anaesthesia.* 1999 Aug;54(8):778-86. doi: 10.1046/j.1365-2044.1999.00888.x. PMID: 10460531.
334. Tonner P.H., Scholz J., Pothmann W. Die unerwartete schwierige Intubation: Fiberoptische endotracheale Intubation über die Kehlkopfmaske [Unexpectedly difficult intubation: fiberoptic endotracheal intubation with the laryngeal mask]. *Anesthesiol Intensivmed Notfallmed Schmerzther.* 1995 May;30(3):192-5. German. doi: 10.1055/s-2007-996476. PMID: 7605845.
335. Jackson A.H., Orr B., Yeo C., Parker C., Craven R., Greenberg S.L. Multiple sites of impingement of a tracheal tube as it is advanced over a fiberoptic bronchoscope or tracheal tube introducer in anaesthetized, paralysed patients. *Anaesth Intensive Care* 2006; 34:444.
336. Koopman E.M., van Emden M.W., Geurts J.J.G., Schwarte L.A., Schober P. Comparison of videolaryngoscopy alone with video-assisted fiberoptic intubation in a difficult cadaver airway model. *Eur J Anaesthesiol.* 2021 Mar 1;38(3):318-319. doi: 10.1097/EJA.0000000000001333. PMID: 33538435.
337. Sanfilippo F., Chiamonte G., Sgalambro F. Video laryngoscopes and best rescue strategy for unexpected difficult airways: do not forget a combined approach with flexible bronchoscopy! *Anesthesiology* 2017; 126:1203.
338. Lenhardt R., Burkhart M.T., Brock G.N., et al. Is video laryngoscope-assisted flexible tracheoscope intubation feasible for patients with predicted difficult airway? A prospective, randomized clinical trial. *Anesth Analg.* 2014;118:1259-1265. Erratum in: *Anesth Analg.* 2015;120:495.

339. Matic A.A. Use of the Airtraq with a fibreoptic bronchoscope in a difficult intubation outside the operating room. *Can J Anaesth.* 2008;55:561–562 .
340. Moore M.S., Wong A.B. (2007) GlideScope intubation assisted by fiberscope. *Anesthesiology* 106(4): 885-886.
341. Vitin A.A., Erdman J.E. (2007) A difficult airway case with GlideScope-assisted fiberoptic intubation. *Journal of Clinical Anesthesia* 19(7): 564-565.
342. Riegel A.K., Winterhalter M. Combining Videolaryngoscopy With Fiber-Optic Orotracheal Intubation for Inclusion in the Nonemergency Pathway of the Difficult Airway Algorithm. *A A Pract.* 2019 Jan 1;12(1):28-29. doi: 10.1213/XAA.0000000000000849. PMID: 30036275.
343. El-Tahan M.R., Doyle D.J., Khidr A.M., Abdulshafi M., Regal M.A., Othman M.S. Use of the King Vision™ video laryngoscope to facilitate fibreoptic intubation in critical tracheal stenosis proves superior to the GlideScope®. *Can J Anaesth.* 2014 Feb;61(2):213-4. doi: 10.1007/s12630-013-0077-6. Epub 2013 Nov 12. PMID: 24218194 .
344. Thompson N.C.P. Concurrent Use of Videolaryngoscope and Fiberoptic Bronchoscope in a Child with Neurofibromatosis to Facilitate Endotracheal Intubation. *J Natl Med Assoc.* 2020 Jun 17:S0027-9684(20)30094-8. doi: 10.1016/j.jnma.2020.05.001. Epub ahead of print. PMID: 32563684.
345. Chung M.Y., Park B., Seo J., Kim C.J. Successful airway management with combined use of McGrath® MAC video laryngoscope and fiberoptic bronchoscope in a severe obese patient with huge goiter -a case report. *Korean J Anesthesiol.* 2018 Jun;71(3):232-236. doi: 10.4097/kja.d.18.27203. Epub 2018 Apr 24. PMID: 29684995; PMCID: PMC5995021.
346. Kim S.M., Kim H.J. Successful advancement of endotracheal tube with combined fiberoptic bronchoscopy and videolaryngoscopy in a patient with a huge goiter. *SAGE Open Med Case Rep.* 2020 Jun 10;8:2050313X20923232. doi: 10.1177/2050313X20923232. PMID: 32577281; PMCID: PMC7290263.
347. Ara T., Mori G., Adachi E., Asai T., Okuda Y. [Combined use of the GlideScope and fiberoptic bronchoscope for tracheal intubation in a patient with difficult airway]. *Masui* 2014;63:647–9.
348. Dong Y., Li G., Wu W., Su R., Shao Y.: Lightwand-guided nasotracheal intubation in oromaxillofacial surgery patients with anticipated difficult airways: a comparison with blind nasal intubation. *Int J Oral Maxillofac Surg* 2013; 42:1049-53.
349. Sui J.H., Mao P., Liu J.H., Tong S.Y., Wei L.X., Yang D., Deng X.M. Transillumination-assisted orotracheal intubation: a comparison of the Bonfils fibrescope and the lightwand (Trachlight). *Acta Anaesthesiol Scand.* 2012 May;56(5):565-70. doi: 10.1111/j.1399-6576.2011.02627.x. PMID: 22489991.

350. Falcetta S., Pecora L., Orsetti G., Gentili P., Rossi A., Gabbanelli V., Adrario E., Donati A., Pelaia P. Is Trachlight really better than the Bonfils fibrescope? *Acta Anaesthesiol Scand.* 2013 Apr;57(4):529. doi: 10.1111/j.1399-6576.2012.02791.x. Epub 2012 Oct 17. PMID: 23075465.
351. Bamgbade O.A.: The use of intubating lightwand in difficult airway patients with limited management options. *Niger Postgrad Med J* 2017; 24:187-90.
352. Ainsworth Q.P., Howells T.H. Transilluminated tracheal intubation. *Br J Anaesth* 1989; 62:494–7.
353. Hung O.R., Pytko S., et al. Lightwand intubation: II–Clinical trial of a new lightwand for tracheal intubation in patients with difficult airways. *Can J Anaesth* 1995; 42:826–30.
354. Kuo Y.W., Yen M.K., Cheng K.I., Tang C.S. Lightwand-guided endotracheal intubation performed by the nondominant hand is feasible. *Kaohsiung J Med Sci.* 2007 Oct;23(10):504-10.
355. Weis F.R., Hatton M.N. Intubation by use of the light wand: Experience in 253 patients. *J Oral Maxillofac Surg* 1989; 47:577–80; discussion 581.
356. Joseph T.T., Gal J.S., DeMaria S.J., Lin H- M., Levine A.I., Hyman J.B. A retrospective study of success, failure, and time needed to perform awake intubation. *Anesthesiology* 2016; 125: 105–14.
357. Lim W.Y., Wong P. Awake supraglottic airway guided flexible bronchoscopic intubation in patients with anticipated difficult airways: a case series and narrative review. *Korean J Anesthesiol.* 2019 Dec;72(6):548-557. doi: 10.4097/kja.19318. Epub 2019 Sep 2. PMID: 31475506; PMCID: PMC6900415.
358. Wong P., Lim W.Y. Difficult Airway Society awake intubation guidelines: supraglottic airway-guided flexible bronchoscopic intubation as an alternative. *Korean J Anesthesiol.* 2020 Aug;73(4):352-353. doi: 10.4097/kja.20174. Epub 2020 Apr 23. PMID: 32324986; PMCID: PMC7403118.
359. Nassar M., Zanaty O.M., Ibrahim M.: Bonfils fiberscope vs GlideScope for awake intubation in morbidly obese patients with expected difficult airways. *J Clin Anesth* 2016; 32:101-5.
360. Rosenstock C.V., Thogersen B., Afshari A., Christensen A.L., Eriksen C., Gatke M.R.: Awake fiberoptic or awake video laryngoscopic tracheal intubation in patients with anticipated difficult airway management: a randomized clinical trial. *Anesthesiology* 2012; 116:1210-6.
361. Wahba S.S., Tammam T.F., Saeed A.M.: Comparative study of awake endotracheal intubation with Glidescope video laryngoscope versus flexible fiber optic bronchoscope in patients with traumatic cervical spine injury. *Egypt J Anaesth* 2012; 28:257-60.

362. Moore A., El- Bahrawy A., El- Mouallem E., et al. Videolaryngoscopy or fiberoptic bronchoscopy for awake intubation of bariatric patients with predicted difficult airways – a randomised, controlled trial. *Anaesthesia* 2017; 72: 538– 9.
363. Kramer A., Muller D., Pfortner R., et al. Fiberoptic vs videolaryngoscopic (C- MAC® D- BLADE) nasal awake intubation under local anaesthesia. *Anaesthesia* 2015; 70: 400– 6.
364. Fitzgerald E., Hodzovic I., Smith A.F. ‘From darkness into light’: time to make awake intubation with videolaryngoscopy the primary technique for an anticipated difficult airway? *Anaesthesia* 2015; 70: 387– 92, 72-75.
365. Mendonca C., Mesbah A., Velayudhan A., Danha R. A randomised clinical trial comparing the flexible fibroscope and the Pentax Airway Scope (AWS)(®) for awake oral tracheal intubation. *Anaesthesia*. 2016 Aug;71(8):908-14. doi: 10.1111/anae.13516. Epub 2016 May 27. PMID: 27228959.
366. Wilson W.M., Smith A.F. The emerging role of awake videolaryngoscopy in airway management. *Anaesthesia*. 2018 Sep;73(9):1058-1061. doi: 10.1111/anae.14324. Epub 2018 May 23.
367. Alhomary M., Ramadan E., Curran E., Walsh S.R. Videolaryngoscopy vs. fiberoptic bronchoscopy for awake tracheal intubation: a systematic review and meta-analysis. *Anaesthesia*. 2018 Sep;73(9):1151-1161. doi: 10.1111/anae.14299. Epub 2018 Apr 17.
368. Moore A.R., Schricker T., Court O. Awake videolaryngoscopy-assisted tracheal intubation of the morbidly obese. *Anaesthesia*. 2012 Mar;67(3):232-5. doi: 10.1111/j.1365-2044.2011.06979.x.
369. Mahrous R.S., Ahmed A.M. The Shikani Optical Stylet as an Alternative to Awake Fiberoptic Intubation in Patients at Risk of Secondary Cervical Spine Injury: A Randomized Controlled Trial. *J Neurosurg Anesthesiol*. 2018 Oct;30(4):354-358. doi: 10.1097/ANA.0000000000000454.
370. Vinayagam S., Dhanger S., Tilak P., Gnanasekar R. C-MAC® video laryngoscope with D-BLADE™ and Frova introducer for awake intubation in a patient with parapharyngeal mass. *Saudi J Anaesth*. 2016;10(4):471-473.
371. Hegazy A.A., Kawally H., Ismail E.F., Abedlmabood M.A., Mandour U.A. Comparison between fiberoptic bronchoscope versus C-MAC video-laryngoscope for awake intubation in obese patients with predicted difficult airway. *Res Opin Anesth Intensive Care* 2018;5:134-40.
372. Gómez- Ríos M.Á., Nieto S.L. Combined use of an Airtraq® optical laryngoscope, Airtraq video camera, Airtraq wireless monitor, and a fiberoptic bronchoscope after failed tracheal intubation. *Canadian Journal of Anesthesia* 2011; 58: 411–12

373. Liew G.H.C., Wong T.G.L., Lu A., Kothandan H. Combined use of the glidescope and flexible fibrescope as a rescue technique in a difficult airway. *Proceedings of Singapore Healthcare* 2015; 24: 117–20.
374. Cohn A.I., Zornow M.H. Awake endotracheal intubation in patients with cervical spine disease: A comparison of the Bullard laryngoscope and the fiberoptic bronchoscope. *Anesth Analg* 1995; 81:1283–6.
375. Ovassapian A., Krejcie T.C., Yelich S.J., Dykes M.H. Awake fibreoptic intubation in the patient at high risk of aspiration. *Br J Anaesth* 1989; 62:13–6.
376. Koga K., Asai T., Latta I.P., Vaughan R.S. Effect of the size of a tracheal tube and the efficacy of the use of the laryngeal mask for fibrescope- aided tracheal intubation. *Anaesthesia* 1997; 52: 512.
377. Lucas D.N., Yentis S.M. A comparison of the intubating laryngeal mask tracheal tube with a standard tracheal tube for fibreoptic intubation. *Anaesthesia* 2000; 55: 358–61.
378. Jafari A., Gharaei B., Reza Kamranmanesh M., et al. Wire reinforced endotracheal tube compared with Parker Flex- Tip tube for oral fiberoptic intubation: a randomized clinical trial. *Minerva Anestesiologica* 2014; 80: 324–9.
379. Sharma D., Bithal P.K., Rath G.P., Pandia M.P. Effect of orientation of a standard polyvinyl chloride tracheal tube on success rates during awake flexible fibreoptic intubation. *Anaesthesia* 2006; 61: 845–8.
380. Badiger S., John M., Fearnley R.A., Ahmad I., Asai T. Optimizing oxygenation and intubation conditions during awake fibre- optic intubation using a high- flow nasal oxygen- delivery system. *British Journal of Anaesthesia* 2015; 115: 629–32 .
381. Cabrini L., Baiardo Redaelli M., Ball L., et al. Awake fiberoptic intubation protocols in the operating room for anticipated difficult airway: a systematic review and meta- analysis of randomized controlled trials. *Anesthesia and Analgesia* 2019; 128: 971–80.
382. Xue F.S., Liu H.P., He N., et al. Spray- as- you- go airway topical anesthesia in patients with a difficult airway: a randomized, double- blind comparison of 2% and 4% lidocaine. *Anesthesia and Analgesia* 2009; 108: 536–43.
383. Woodall N.M., Harwood R.J., Barker G.L., et al. Complications of awake fibreoptic intubation without sedation in 200 healthy anaesthetists attending a training course. *British Journal of Anaesthesia* 2008; 100: 850–5.
384. Johnston K.D., Rai M.R. Conscious sedation for awake fibreoptic intubation: a review of the literature. *Canadian Journal of Anesthesia* 2013; 60: 584–99.
385. Rai M.R., Parry T.M., Dombrovskis A., Warner O.J. Remifentanyl target- controlled infusion vs propofol target- controlled infusion for conscious sedation for awake fibreoptic



- intubation: a double- blinded randomized controlled trial. *British Journal of Anaesthesia* 2008; 100: 125–30.
386. Frerck C., Mitchell V.S., McNarry A.F., Mendonca C., Bhagrath R., Patel A., O'Sullivan E.P., Woodall N.M., Ahmad I. Difficult Airway Society intubation guidelines working group. Difficult Airway Society 2015 guidelines for management of unanticipated difficult intubation in adults. *Br J Anaesth.* 2015 Dec;115(6):827-48. doi: 10.1093/bja/aev371. Epub 2015 Nov 10.
387. Higgs A., McGrath B.A., Goddard C., et al. Guidelines for the management of tracheal intubation in critically ill adults. *British Journal of Anaesthesia* 2018; 120: 323–52.
388. Cook T.M., Kelly F.E. Time to abandon the ‘vintage’ laryngeal mask airway and adopt second-generation supraglottic airway devices as first choice. *Br J Anaesth* 2015;115:497-9.
389. Kristensen M.S., Teoh W.H., Baker P.A.: Percutaneous emergency airway access: Prevention, preparation, technique and training. *Br J Anaesth* 2015; 114:357–61.
390. Levitan R. NO DESAT! *EP Monthly* Dec 9, 2010, White LD, Melhuish TM, White LK, Wallace LA. Apnoeic oxygenation during intubation: a systematic review and meta-analysis. *Anaesthesia and intensive care.* 2017; 45(1):21-27.
391. Ferson D.Z., Rosenblatt W.H., Johansen M.J., Osborn .I, Ovassapian A.. Use of the intubating LMA-Fastrach in 254 patients with difficult-to-manage airways. *Anesthesiology* 2001; 95: 1175-81.
392. Malpas G., Hung O., Gilchrist A., Wong C., Kent B., Hirsch G.M., Hart R.D. The use of extracorporeal membrane oxygenation in the anticipated difficult airway: a case report and systematic review. *Can J Anaesth.* 2018 Jun;65(6):685-697. English. doi: 10.1007/s12630-018-1099-x. Epub 2018 Mar 1. PMID: 29497994.
393. Chakalov, Ivan & Harnisch, Lars-Olav & Meyer, A.C. & Moerer, Onnen. (2020). Preemptive veno-venous ECMO support in a patient with anticipated difficult airway: A case report. *Respiratory Medicine Case Reports.* 30. 101130. 10.1016/j.rmcr.2020.101130.
394. Azad S. Karim, Andre Y. Son, a Rachel Suen, James M. Walter, Mark Saine, Samuel S. Kim et al. Case Reports Pre-Intubation Veno-Venous Extracorporeal Membrane Oxygenation in Patients at Risk for Respiratory Decompensation. *J Extra Corpor Technol.* 2020;52:52–7.
395. Jeon H.K., So Y.K., Yang J.H., Jeong H.S. Extracorporeal oxygenation support for curative surgery in a patient with papillary thyroid carcinoma invading the trachea. *J Laryngol Otol* 2009; 123: 807-10
396. Sendasgupta C., Sengupta G., Ghosh K., Munshi A., Goswami A. Femoro-femoral cardiopulmonary bypass for the resection of an anterior mediastinal mass. *Indian J Anaesth* 2010; 54: 565-8.

397. Neelakanta G. Cricoid pressure is effective in preventing esophageal regurgitation. *Anesthesiology* 2003; 99: 242.
398. Приказ Министерства труда и социальной защиты РФ от 27.08.2018г. № 554н "Об утверждении профессионального стандарта "Врач-анестезиолог-реаниматолог".
399. Mabry R.L. An analysis of battlefield cricothyrotomy in Iraq and Afghanistan. *J Spec Oper Med.* 2012 Spring;12(1):17-23. PMID: 22427045.
400. Hubble M.W., Wilfong D.A., Brown L.H., Hertelendy A., Benner R.W. A meta-analysis of prehospital airway control techniques part II: alternative airway devices and cricothyrotomy success rates. *Prehosp Emerg Care.* 2010 Oct-Dec;14(4):515-30. doi: 10.3109/10903127.2010.497903. PMID: 20809690.
401. Cook T. M., MacDougall-Davis S. R. Complications and failure of airway management, *BJA: British Journal of Anaesthesia*, Volume 109, Issue suppl\_1, 1 December 2012, Pages i68–i85, <https://doi.org/10.1093/bja/aes393>.
402. Hubble M.W., Wilfong D.A., Brown L.H., Hertelendy A., Benner R.W. A meta-analysis of prehospital airway control techniques part II: alternative airway devices and cricothyrotomy success rates. *Prehosp Emerg Care* 2010; 14: 515–30.
403. Hubert V., Duwat A., Deransy R., Mahjoub Y., Dupont H. Effect of simulation training on compliance with difficult airway management algorithms, technical ability, and skills retention for emergency cricothyrotomy. *Anesthesiology* 2014; 120:999–1008.
404. Cook T.M., Woodall N., Frerk C. Major complications of airway management in the UK: results of the 4th National Audit Project of the Royal College of Anaesthetists and the Difficult Airway Society. Part 1 Anaesthesia, *Br J Anaesth* , 2011, vol. 106 (pg. 617-31).
405. Takayesu J.K., Peak D., Stearns D. Cadaver-based training is superior to simulation training for cricothyrotomy and tube thoracostomy. *Intern Emerg Med* 2017; 12:99–102.
406. Difficult Airway Society Extubation Guidelines Group, Papat M., Mitchell V., Dravid R., Patel A., Swampillai C., Higgs A. Difficult Airway Society Guidelines for the management of tracheal extubation. *Anaesthesia.* 2012 Mar;67(3):318-40. doi: 10.1111/j.1365-2044.2012.07075.x.
407. McManus S., Jones L., Anstey C., Senthuran S.: An assessment of the tolerability of the Cook staged extubation wire in patients with known or suspected difficult airways extubated in intensive care. *Anaesthesia* 2018; 73:587-93.
408. Yegian C.C., Volz L.M., Galgon R.E.: Use of an Airway exchange catheter-assisted extubation with continuous end-tidal carbon dioxide monitoring in a pediatric patient with a known difficult airway: A case report. *A A Pract* 2018; 11:233-5.
409. Schnell D., Planquette B., Berger A., et al. Cuff Leak Test for the Diagnosis of Post-Extubation Stridor. *J Intensive Care Med.* 2017 Jan 1:885066617700095. doi:10.1177/0885066617700095. [Epub ahead of print] PubMed PMID: 28343416.

410. Keeratichananont W., Limthong T., Keeratichananont S. Cuff leak volume as a clinical predictor for identifying post-extubation stridor. *J Med Assoc Thai.* 2012 Jun;95(6):752-5.
411. Cooper R.M., Khan S.M. Extubation and reintubation of the difficult airway. In: Hagberg CA, editor. *Benumof and Hagberg's Airway Management.* 3rd ed. Philadelphia:Elsevier-Saunders; 2012. p. 1018-46.
412. Cooper R.M. The use of an endotracheal ventilation catheter in the management of difficult extubations. *Can J Anaesth* 1996; 43: 90-3.
413. Duggan L.V., Law J.A., Murphy M.F. Brief review: Supplementing oxygen through an airway exchange catheter: efficacy, complications, and recommendations. *Can J Anesth* 2011; 58: 560-8. 152.
414. Higgs A., Swampillai C., Dravid R., et al. Re-intubation over airway exchange catheters – mind the gap (letter). *Anaesthesia* 2010; 65: 859-60.
415. M. Fei, J. L. Blair, M. J. Rice, D. A. Edwards, Y. Liang, M. A. Pilla, M. S. Shotwell, Y. Jiang, Comparison of effectiveness of two commonly used two-handed mask ventilation techniques on unconscious apnoeic obese adults, *BJA: British Journal of Anaesthesia*, Volume 118, Issue 4, April 2017, Pages 618–624, <https://doi.org/10.1093/bja/aex035>.
416. Saddawi-Konefka, Daniel & Hung, Susan & Kacmarek, Robert & Jiang, Yandong. Optimizing Mask Ventilation: Literature Review and Development of a Conceptual Framework. *Respiratory care*, 2015; 60: 1834-1840.
417. Hart D, Reardon R, Ward C, Miner J. Face mask ventilation: a comparison of three techniques. *J Emerg Med* 2013;44(5):1028-1033.

## **Приложение А1. Состав Рабочей группы**

Андреевко А.А. – кандидат медицинских наук, доцент, член Общероссийской общественной организации «Федерация анестезиологов и реаниматологов», председатель Комитета по трудным дыхательным путям ФАР, член EAMS

Братищев И.В. – член Общероссийской общественной организации «Федерация анестезиологов и реаниматологов», член Комитета по трудным дыхательным путям ФАР

Гаврилов С.В. – кандидат медицинских наук, доцент, член Общероссийской общественной организации «Федерация анестезиологов и реаниматологов», член Комитета по трудным дыхательным путям ФАР

Зайцев А.Ю. – доктор медицинских наук, член Общероссийской общественной организации «Федерация анестезиологов и реаниматологов», член Комитета по трудным дыхательным путям ФАР

Пиковский В.Ю. – кандидат медицинских наук, доцент, член Общероссийской общественной организации «Федерация анестезиологов и реаниматологов», член Комитета по трудным дыхательным путям ФАР

Стадлер В.В. – кандидат медицинских наук, доцент, член Общероссийской общественной организации «Федерация анестезиологов и реаниматологов», член Комитета по трудным дыхательным путям ФАР

Стамов В.И. – кандидат медицинских наук, член Общероссийской общественной организации «Федерация анестезиологов и реаниматологов», член Комитета по трудным дыхательным путям ФАР, член EAMS

Все члены рабочей группы заявляют об отсутствии конфликта интересов при подготовке клинических рекомендаций «Обеспечение проходимости верхних дыхательных путей в стационаре».

## **Приложение А 2. Методология разработки методических рекомендаций**

### **Процедура разработки методических рекомендаций**

Рекомендации разработаны в соответствии с приказом Минздрава России от 28.02.2019 № 103н «Об утверждении порядка и сроков разработки клинических рекомендаций, их пересмотра, типовой формы клинических рекомендаций и требований к их структуре, составу и научной обоснованности включаемой в клинические рекомендации информации» (зарегистрировано в Минюсте России 08.05.2019 № 54 588).

Настоящие методические рекомендации направлены на практическую реализацию современных подходов к обеспечению проходимости ВДП у взрослых пациентов с прогнозируемыми и непрогнозируемыми ТДП без исходных нарушений газообмена во время общей анестезии, регионарной анестезии с умеренной или глубокой седацией, во время седации при проведении диагностических процедур и исследований на основе принципов доказательной медицины.

При разработке методических рекомендаций использовались материалы ведущих профессиональных сообществ:

- American Society of Anesthesiologists (ASA); Difficult Airway Society (DAS); European Airway Management Society (EAMS); Society of Airway Management (SAM); Association of Anaesthetists of Great Britain and Ireland (AAGBI); Australian Society of Anaesthetists (ASA); European Society of Anaesthesiology and Intensive Care (ESAIC); Scandinavian Society of Anaesthesiology and Intensive Care Medicine; International Anesthesia Research Society (IARS).
- Европейские и международные рекомендации и стандарты оказания помощи по данной проблеме.

Методические рекомендации обсуждены и одобрены членами Президиума Федерации анестезиологов-реаниматологов Российской Федерации.

### **Целевая аудитория данных методических рекомендаций:**

Врачи-анестезиологи-реаниматологи, студенты медицинских ВУЗов, ординаторы, аспиранты, преподаватели в медицинских образовательных учреждениях.

### **Методы для сбора / селекции доказательств:**

Доказательной базой для рекомендаций являются публикации, вошедшие в базы данных MEDLINE, PUBMED, COCHRANE.

Оценку УДД и УУР тезиса-рекомендации осуществляли путем проведения систематического обзора доказательств эффективности и/или безопасности медицинского вмешательства (далее – систематический обзор доказательств), включенного Рабочей группой в тезис-рекомендацию, который включал следующие этапы:

1. Определение критериев поиска и отбора публикаций о клинических исследованиях (КИ) эффективности и/или безопасности медицинского вмешательства, описанного в тезисе-рекомендации;

2. Систематический поиск и отбор публикаций о КИ в соответствии с определёнными ранее критериями;

3. Определение УДД и УУР на основании результатов систематического поиска и отбора публикаций о КИ.

Шкалы оценки уровней достоверности доказательств (УДД) для методов диагностики, профилактики, лечения и реабилитации (диагностических, профилактических, лечебных, реабилитационных вмешательств) и шкала оценки уровней убедительности рекомендаций (УУР) для методов профилактики, диагностики, лечения и реабилитации (профилактических, диагностических, лечебных, реабилитационных вмешательств) представлены в таблицах 1–4.

**Таблица 1. Шкала оценки УДД для диагностических вмешательств.**

<b>УДД</b>	<b>Иерархия дизайнов клинических исследований по убыванию уровня достоверности доказательств от 1 до 5</b>
1	систематические обзоры исследований с контролем референсным методом
2	Отдельные исследования с контролем референсным методом
3	Исследования без последовательного контроля референсным методом или исследования с референсным методом, не являющимся независимым от исследуемого метода
4	Несравнительные исследования, описание клинического случая
5	Имеется лишь обоснование механизма действия или мнение экспертов

**Таблица 2. Шкала определения УУР для диагностических вмешательств УУР.**

<b>УУР</b>	<b>Расшифровка</b>
А	Однозначная (сильная) рекомендация (все исследования имеют высокое или удовлетворительное методологическое качество, их выводы по интересующим исходам являются согласованными)
В	Неоднозначная (условная) рекомендация (не все исследования имеют высокое или удовлетворительное методологическое качество и/или их выводы по интересующим исходам не являются согласованными)
С	Низкая (слабая) рекомендация – отсутствие доказательств надлежащего

	качества (все исследования имеют низкое методологическое качество и их выводы по интересующим исходам не являются согласованными)
--	---

**Таблица 3. Шкала определения УДД для лечебных, реабилитационных, профилактических вмешательств.**

УДД	Иерархия дизайнов клинических исследований по убыванию уровня достоверности доказательств от 1 до 5
1	Систематический обзор РКИ с применением мета-анализа
2	Отдельные РКИ и систематические обзоры исследований любого дизайна (помимо РКИ) с применением мета-анализа
3	Нерандомизированные сравнительные исследования, в т.ч. когортные исследования
4	Несравнительные исследования, описание клинического случая или серии случаев, исследования «случай-контроль»
5	Имеется лишь обоснование механизма действия вмешательства (доклинические исследования) или мнение экспертов

**Таблица 4. Шкала определения УУР для лечебных, реабилитационных, профилактических, вмешательств.**

УУР	Расшифровка
А	Однозначная (сильная) рекомендация (все исследования имеют высокое или удовлетворительное методологическое качество, их выводы по интересующим исходам являются согласованными)
В	Неоднозначная (условная) рекомендация (не все исследования имеют высокое или удовлетворительное методологическое качество и/или их выводы по интересующим исходам не являются согласованными)
С	Низкая (слабая) рекомендация – отсутствие доказательств надлежащего качества (все исследования имеют низкое методологическое качество и их выводы по интересующим исходам не являются согласованными)

#### **Порядок обновления методических рекомендаций**

Обновление данных рекомендаций будет проводиться 1 раз в 3 года.

### **Приложение А 3. Связанные документы**

Данные методические рекомендации разработаны с учётом следующих нормативно-правовых документов:

1. Порядок оказания медицинской помощи по Приказ Минздрава России от 15.11.2012 N 919н «Об утверждении Порядка оказания медицинской помощи взрослому населению по профилю «анестезиология и реаниматология».

2. Приказ Министерства здравоохранения Российской Федерации от 10.05.2017 г. № 203н «Об утверждении критериев оценки качества медицинской помощи».

3. Приказ Министерства труда и социальной защиты Российской Федерации от 27.08.2018 г. № 554н «Об утверждении профессионального стандарта "Врач - анестезиолог-реаниматолог».



## Приложение Б. Алгоритмы ведения пациента.

### Приложение 1

#### Элементы предоперационного объективного обследования ВДП

Признак	Подозрительные результаты
Горизонтальная длина нижней челюсти	Менее 9 см
Длина верхних резцов	Длинные
Взаимоотношения резцов верхней и нижней челюсти при сомкнутых челюстях	Выступающий «неправильный» прикус (резцы верхней челюсти выступают далеко вперед относительно резцов нижней челюсти)
Тест с закусыванием верхней губы	Пациент не может закусить верхнюю губу резцами нижней челюсти
Взаимоотношения резцов верхней и нижней челюсти при произвольном выдвигании нижней челюсти вперед	Пациент не может достичь резцами нижней челюсти резцы верхней или выдвинуть их кпереди от верхнечелюстных резцов
Расстояние между резцами верхней и нижней челюсти при полном открытии рта	Менее 3 см
Видимость небного язычка	Не видим в положении пациента сидя с высунутым вперед языком (т.е. класс 3 и выше по Mallampati)
Форма твердого неба	Высокое аркообразное или очень узкое
Эластичность поднижнечелюстного пространства	Жесткое, неэластичное
Тироментальное расстояние	Менее 3 поперечных пальцев (<6 см)
Стерноментальное расстояние	Менее 12,5 см
Длина шеи	Короткая
Толщина шеи	Толстая (окружность >45 см и >40 см у женщин)
Диапазон движения головы и шеи пациента	Не может достичь подбородком яремной вырезки или не может разогнуть шею

### Приложение 2

#### Комплексные шкалы прогнозирования трудной масочной вентиляции

##### Шкала прогнозирования трудной масочной вентиляции MOANS (Murphy and Walls's):

- **M (Mask Seal)** – герметичность прилегания маски (борода и т.д.)
- **O (Obesity)** – избыточная масса тела (ИМТ >26 кг/м<sup>2</sup>)
- **A (Age)** – возраст >55 лет; снижение мышечного тонуса → обструкция дыхательных путей + храп
- **N (No teeth)** – отсутствие зубов

- **S (Stiff lungs)** – жёсткие лёгкие (отёк, астма)

**Оценка шкалы: наличие >2-3 факторов значительно повышает риск трудностей при масочной вентиляции**

**Шкала прогнозирования трудной масочной вентиляции «DIFFMASK» (Lundström LH, 2019)**

<b>Признак</b>	<b>Оценка в баллах</b>
<b>Возраст, лет</b>	
15–44	0
45–59	2
60–80	3
> 80	3
<b>Пол</b>	
Женский	0
Мужской	1
<b>ИМТ, кг/м<sup>2</sup></b>	
< 25	0
25–35	2
> 35	3
<b>Трудная интубация в анамнезе</b>	
Нет	0
Возможно	1
Да, определено имеется	1
<b>Тироментальная дистанция, см</b>	
> 6.5	0
6.0–6.5	1
< 6.0	2
<b>Модифицированная шкала Маллампати</b>	
1/2	0
3	1
4	2
<b>Наличие бороды</b>	
Нет	0
Да	2
<b>Храп</b>	
Нет	0
Да	1
<b>Сонное апноэ</b>	
Нет	0
Да	1
<b>Изменения шеи после лучевой терапии</b>	
Нет	0
Да	2
Возможная итоговая оценка	0-18
<b>Высокий риск трудной масочной вентиляции</b>	<b>При оценке 6-10 баллов</b>

**Шкала прогнозирования трудной масочной вентиляции OBESE  
(Langeron O., 2000):**

- **Obese** -ожирение (ИМТ >26 кг/м<sup>2</sup>)
- **Bearded** - наличие бороды
- **Elderly** (>55)-пожилой возраст
- **Snorer** - наличие храпа
- **Edentulous** - отсутствие зубов

**Шкала прогнозирования трудной масочной вентиляции MMMMASK  
(Kheterpal S, et al. 2006):**

- **Male gender** – мужской пол
- **Mask seal** – прижатие лицевой маски, нарушенное наличием бороды или отсутствием зубов
- **Mallampati** – класс по Маллампати 3 или 4
- **Mandibular protrusion** - выдвигание нижней челюсти
- **Age** – возраст старше 57 лет
- **Snoring and obstructive sleep apnoea** – наличие храпа или обструктивного сонного апноэ
- **Kilograms (weight)**, (ИМТ >26 кг/м<sup>2</sup>) - избыточный вес

**Приложение 3**


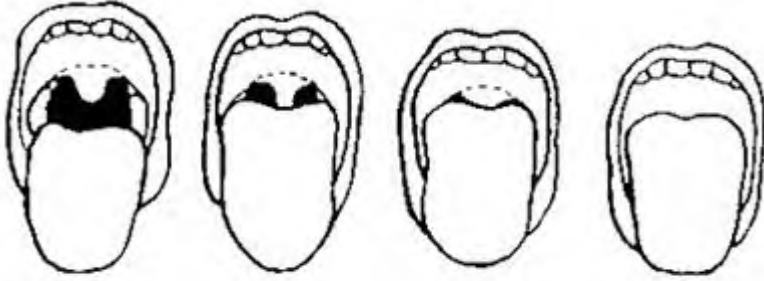
**Прогнозирование трудной установки и неэффективной вентиляции через НВУ -  
шкала RODS (Murphy and Walls's):**

- **R** (Reduced mouth opening) - ограниченное открывание рта
- **O** (Obstruction) – обструкция на уровне гортани или дистальнее
- **D** (Distorted airway) – смещение верхних дыхательных путей, трахеи
- **S** (Stiff neck or lungs) - ограниченное движение в шейном отделе, «жесткие» легкие

**Приложение 4**

**Комплексные шкалы прогнозирования трудной интубации трахеи**

**Предикторы трудной интубации трахеи**

<p align="center"><b>Тест Патила</b> (thyromental distance, Patil V.U. et al.,1983)</p>	<p align="center"><b>Классификация Mallampati R.S.</b> (<i>Mallampati test, 1985</i>) Модификация <i>Samsoon G.I. &amp; Young J.R. (1987)</i></p>
	 <p align="center">1                      2                      3                      4</p>

Расстояние между подбородком и щитовидным хрящом измеряется от щитовидной вырезки до кончика подбородка при разогнутой голове	При максимальном открывании рта и выведении языка визуализируются: 1 класс - мягкое небо, зев, язычок 2 класс - мягкое небо и язычок 3 класс – основание язычка 4 класс - только твердое небо
Трудная ИТ прогнозируется при расстоянии менее 6.5 см	По мере увеличения класса увеличивается прогноз трудной интубации трахеи

### Шкала оценки трудностей интубации (ШОТИ)\* (Н.Е.Буров, 2010 г.)

Признаки	Характер нарушений/баллы
Маллампати	I-II/0, III/1, IV/2
Открывание рта	>4см/0, <4 см/1
Сгибание головы	< 90°/0, > 90°/1
Клинические данные	короткая шея, ожирение/0-1
Выдвижение нижней челюсти	да/0 нет/1
Анамнез: трудная интубация в прошлом, храп, сонное апноэ	да/0 нет/1
Тироментальная дистанция (ТД)	>6 см/0, <6 см/1
Стерноментальная дистанция (СД)	> 12,5 см/ 0 <12,5 см/1

Итого баллов \_\_\_\_\_

ШОТИ = 0 – трудности не ожидается

ШОТИ = 1-2 – возможна трудная интубация


ШОТИ = 3-4 – высокая степень трудности

ШОТИ = 5 и более – принятие альтернативного решения

Шкала модифицирована на кафедре анестезиологии и реаниматологии ГБОУ ДПО РМАПО

### Шкала прогнозирования трудной интубации трахеи «LEMON» (Reed M.J., 2004)

Признак	Низкий риск	Повышенный риск ТДП
<b>L (Look)</b> - внешний осмотр	Отсутствует видимая патология лица, шеи	Аномалии развития лицевого черепа, адентия, микрогнатия, «бычья» шея, впалые щеки, малое отверстие рта, морбидное ожирение и т.д.

<p><b>Е (Evaluate) – оценка правила 3-3-2:</b></p> <p>1 – расстояние между резцами;</p> <p>2 – расстояние между подъязычной костью и подбородком;</p> <p>3 – расстояние между дном ротовой полости и щитовидным хрящом (верхний край) (см. рис ниже)</p> <p>Модификация 3-2-2-1:</p>	<p>1 – расстояние между резцами - &gt; 3-х поперечных пальцев;</p> <p>2 – расстояние между подъязычной костью и подбородком -&gt; 3 поперечных пальцев;</p> <p>3 – расстояние между дном ротовой полости и щитовидным хрящом (верхний край) - &gt; 2 поперечных пальцев</p>	<p>1 – расстояние между резцами - &lt; 3 поперечных пальцев;</p> <p>2 – расстояние между подъязычной костью и подбородком - &lt; 3 поперечных пальцев;</p> <p>3 – расстояние между дном ротовой полости и щитовидным хрящом (верхний край) - &lt; 2 поперечных пальцев</p>
	<p>1 – выдвигание нижней челюсти на 1 см (тест закусывания)</p>	<p><b>Схема оценки правила «3-3-2».</b></p> 
<b>М (Mallampati)</b>	Класс I-II	Класс III-IV
<b>О (Obstruction)</b> – любые причины обструкции	Нет	Патология гортани или окологортанных тканей (перитонзиллярный абсцесс, стеноз гортани, эпиглоттит, заглоточный абсцесс)
<b>N (Neck mobility)</b> – подвижность шеи	Не ограничена	Ограничена
<b>Оценка (за каждый признак – 1 балл)</b>	<b>Min – 0 баллов; max – 9 баллов</b>	

### Классификация риска трудной интубации трахеи El-Gazouri A.R. (1996)

Показатель	Значение	Баллы
<b>Открытие рта</b>	≥ 4 см	0
	< 4 см	1
<b>Тироментальное расстояние</b>	> 6,5 см	0
	6,0-6,5 см	1
	< 6 см	2

<b>Шкала Mallampati</b>	I	0
	II	1
	III	2
<b>Подвижность шеи</b>	> 90°	0
	80-90°	1
	< 80°	2
<b>Способность к прогнати</b>	Да	0
	Нет	1
<b>Масса тела</b>	< 90 кг	0
	90-110 кг	1
	> 110 кг	2
<b>Трудная интубация в анамнезе</b>	Нет	0
	Сомнительно	1
	Определенно	2

Совокупность баллов оценивается следующим образом: 3 и более баллов - высокий риск трудной интубации при прямой ларингоскопии (рассмотреть применение видеоларингоскопа), 7 и более баллов – показано рассмотрение вопроса о выполнении фиброоптической интубации.

**Шкала прогноза трудной интубации - Simplified Predictive Intubation Difficulty Score, SPIDS (L'Hermitte J, et al., 2009)**

<b>Фактор риска</b>	<b>Весовые коэффициенты</b>	<b>Баллы в шкале</b>
<b>Патологические состояния, связанные с высоким риском трудной интубации (мальформации лица, акромегалия, шейный ревматизм, опухоли дыхательных путей, диабет)</b>		
Нет	0	<b>0</b>
Да	0,91	<b>10</b>
<b>Открывание рта</b>		
≥3,5 см	0	<b>0</b>
<3,5 см	1,13	<b>10</b>
<b>Отношение «рост пациента/тироментальная дистанция» (ОРТМД)</b>		
ОРТМД <25 см	0	<b>0</b>
ОРТМД ≥25 см	0,64	<b>5</b>
<b>Максимальный диапазон движений головы и шеи</b>		
≥80°	0	<b>0</b>
< 80 °	0.75	<b>5</b>
<b>Модифицированный тест Маллампати</b>		
Класс 1	0	<b>0</b>
Класс 2	1,03	<b>10</b>
Класс 3	1,71	<b>15</b>
Класс 4	2,72	<b>25</b>
<b>Максимально число баллов</b>	6,15	<b>55</b>
<b>В норме менее 10 баллов. Выше 10 баллов – высокий риск трудной интубации.</b>		

**Шкала прогноза трудной интубации «МОСКВА-td» (Дзядько А.М., 2003)**

<b>Оценка дыхательных путей</b>		
<b>Признак</b>	<b>Оценка</b>	<b>Баллы</b>
<b>Mallampati тест</b>	I	0
	II	0
	III	1
	IV	2
<b>Открытие рта</b>	> 4 см	0
	< 4 см	1
<b>Сгибание/разгибание головы</b>	< 90°/ < 135°	0 1
<b>Клинические данные</b>	Нарушение анатомии ДП	0
	Гипер/кортокая шея	1
	Ожирение	
<b>Выдвижение нижней челюсти</b>	Да	0
	Нет	1
<b>Анамнез</b>	Трудная интубация в прошлом	0 1
	Сонное апноэ	
	Храп	
<b>TD тироментальная дистанция</b>	> 6 см	0
	< 6 см	1

Совокупность баллов оценивается следующим образом (ИТИ – индекс рудной интубации): при 0 – трудности не ожидаются, 1-2 – возможна трудная интубация, 3-4 – высокая вероятность трудной интубации, 5 и более – облигатная трудная интубация.

**Шкала прогноза трудной интубации (Wilson M.E. (1996))**

<b>Фактор риска</b>	<b>Баллы</b>	<b>Вариабельность</b>
<b>Масса тела</b>	0 1 2	<90 кг 90-110 кг >110 кг
<b>Подвижность головы и шеи</b>	0 1 2	> 90° Около 90° (±10%) < 80°
<b>Подвижность сустава нижней челюсти</b>	0 1 2	IG > 5 см или Slux > 0 IG < 5 см или Slux = 0 IG < 5 см или Slux < 0
<b>Скошенность нижней челюсти</b>	0 1 2	Нормальная Средняя Сильная
<b>Подвижность зубов</b>	0 1 2	Нормальная Средняя Сильная
<p><b>Оценка: трудная интубация прогнозируется при сумме более 4-х баллов</b>  <b>IG – расстояние между резцами при открытии рта (см)</b>  <b>Slux – смещение или максимальная протрузия вперед нижних резцов относительно верхних</b></p>		

**Шкала прогноза трудной интубации Arne (Arne, 1998)**

	<b>Факторы риска</b>	<b>Баллы</b>
<b>1.</b>	<b>Предварительный анамнез трудной интубации:</b> Нет Да	0 10
<b>2.</b>	<b>Наличие заболеваний, ассоциированных с трудной интубацией:</b> Нет Да	0 5
<b>3.</b>	<b>Клинические симптомы патологии ВДП:</b> Нет Да	0 3



4.	<b>IG и смещение (сублюксация) нижней челюсти:</b> IG ≥ 5 см или SLux > 0 IG ≤ 5 см или SLux = 0 IG ≤ 5 см или SLux < 0	0 3 13
5.	<b>Тироментальное расстояние:</b> ≥ 6.5 см < 6.5 см	0 4
6.	<b>Максимальный диапазон движения головы и шеи:</b> Менее, чем 100° Около 90° Менее, чем 80°	0 2 5
7.	<b>Шкала Маллампати:</b> Класс 1 Класс 2 Класс 3 Класс 4	0 2 6 8
8.	<b>Общая сумма</b>	<b>48</b>
<b>Выше 11 баллов – высокий риск трудной интубации.</b>		

**Выше 11 баллов – высокий риск трудной интубации.**

**Шкала прогноза трудной интубации «Simplified Airway Risk Index, SARI», (Nørskov A. K., 2016)**

N п/п	Признак	Оценка, баллов		
		0	1	2
1.	<b>Открывание рта</b>	>4 см	< 4 см	
2.	<b>Тироментальная дистанция</b>	>6,5 см	6-6,5 см	< 6 см
3.	<b>Класс по Маллампати</b>	I или II	III	IV
4.	<b>Движения в шейном отделе</b>	> 90°	80-90°	< 80°
5.	<b>Выдвижение нижней челюсти</b>	Может выдвинуть вперед	Не может выдвинуть вперед	
6.	<b>Вес</b>	< 90 кг	90-110 кг	>110 кг
7.	<b>Анамнез интубации трахеи</b>	Нет данных о трудной интубации в анамнезе	Сомнительные данные или неизвестно о трудной интубации в анамнезе	Известно о трудной интубации в анамнезе
<b>Интубация трудная при оценке ≥ 4-х баллов</b>				

**Криотиреотомия – шкала прогнозирования трудностей SHORT:**

**S (Surgery)** – хирургия шеи, разрыв дыхательных путей

**H (Hematoma)** – гематома/инфекция

**O (Obese)** – ожирение, затруднение доступа

**R (Radiation)** – лучевое поражение

**T (Tumor)** – опухоль

**Оценка шкалы - наличие >2-3 факторов значительно повышает риск трудности выполнения криотиреотомии.**

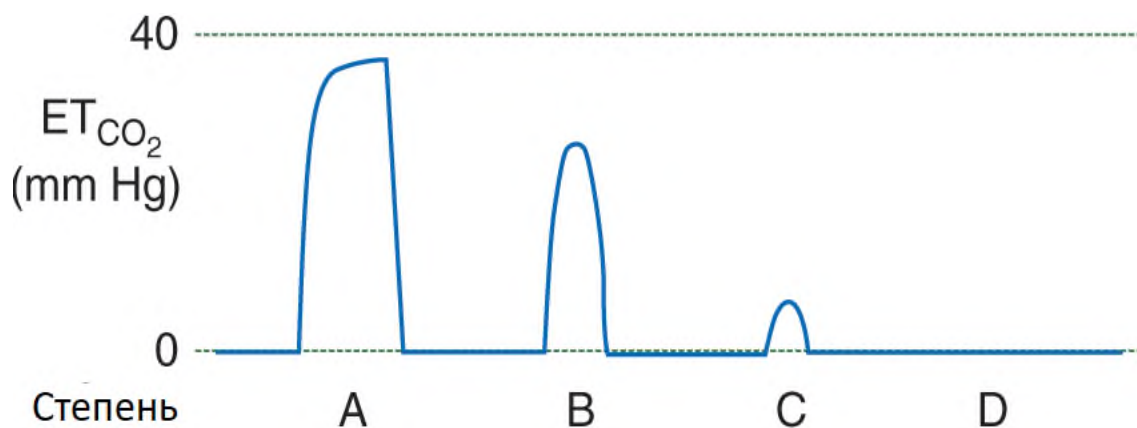
**Шкалы оценки трудности и эффективности масочной вентиляции**

**Шкала степени трудности масочной вентиляции (Han R., 2004)**

Степень	Описание	Частота (%)
<b>1</b>	Вентиляция с помощью лицевой маски	71,3%
<b>2</b>	Вентиляция через лицевую маску с применением орофарингеального воздуховода, с или без миорелаксантов	26,3%
<b>3</b>	<b>Трудная вентиляция</b> (неадекватная, нестабильная, или требующая участия двух операторов) с или без миорелаксантов	2,2%
<b>4</b>	<b>Невозможность вентиляции</b> через лицевую маску с или без миорелаксантов	0,15%

**Шкала оценки эффективности масочной вентиляции на основании капнографии (Lim K. S., 2016)**

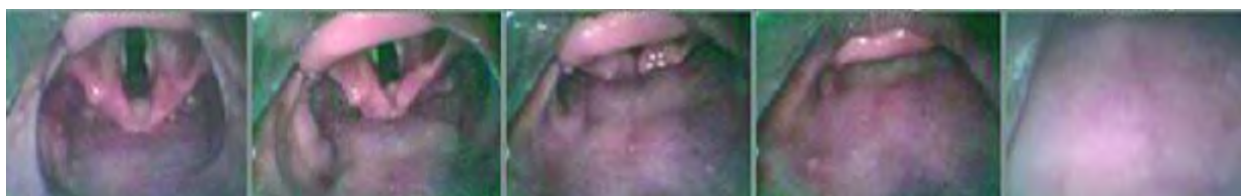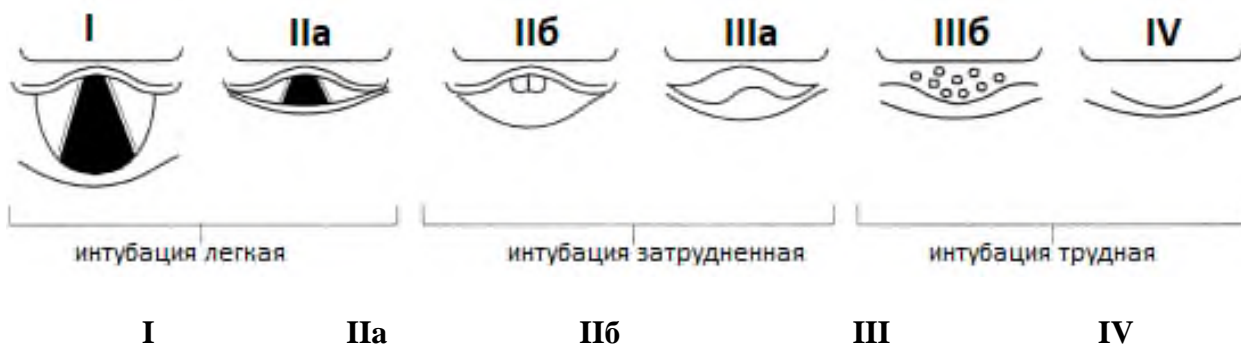
Степень	Описание капнографии	Оценка эффективности и легкости вентиляции
<b>A</b>	Капнограмма нормальной формы и высоты, присутствует плато	Эффективная
<b>B</b>	Капнограмма неправильной формы, плато отсутствует, EtCO <sub>2</sub> >10 мм рт ст	Неэффективная
<b>C</b>	Капнограмма неправильной формы, плато отсутствует, EtCO <sub>2</sub> <10 мм рт ст	Неэффективная
<b>D</b>	<b>Капнограмма не определяется</b>	Неудачная
<b>Применяемые методики и устройства</b>		
да нет	Удержание маски одной рукой	Легкая
да нет	Удержание маски двумя руками	Легкая
да нет	Установка орофарингеального воздуховода	Трудная
да нет	Установка назофарингеального воздуховода	Трудная



Приложение 7




Классификация ларингоскопической картины по модифицированной шкале Кормака-Лихейна (модификация Cook T.M., 2000)

Ларингоскопическая картина	Класс	Легкость интубации
Видна большая часть или вся голосовая щель	1	Легкая
Видна задняя часть голосовой щели	2а	Затрудненная
Видны лишь черпаловидные хрящи и задняя комиссура	2б	
Надгортанник виден и смещаем кверху	3а	
Надгортанник виден, не смещаем и прилегает в задней стенке глотки	3б	Трудная
Структуры гортани не визуализируются	4	



Приложение 8

Классификация ларингоскопической картины и степени трудности интубации при использовании видеоларингоскопов – шкала Fremantle

Компонент шкалы Fremantle		Описание	Оценка ларингоскопической картины
View - вид	F (full) – полная картина без давления на гортань		✓ Класс I по Кормаку-Лихейну ✓ 100% видимости голосовой щели
	P (partial) – частичный обзор		✓ Класс IIa по Кормаку-Лихейну ✓ 50% видимости голосовой щели
	N (none) – структуры гортани не видны		✓ Класс III по Кормаку-Лихейну ✓ 0% видимости голосовой щели
Ease – легкость интубации	1 - легкая	ЭТТ свободно заводится в трахею согласно методике, рекомендованной производителем видеоларингоскопа	
	2 – модифицированная	Заведение ЭТТ происходит более, чем с 1-й попытки с применением альтернативной методики или дополнительных устройств (буж и т.п.)	
	3 – невыполнимая	Заведение ЭТТ невозможно	
Device - устройство		Наименование использованного устройства и тип клинка	

## Приложение 9

### Шкала трудной интубации (ШТИ) (Adnet F., 1997)

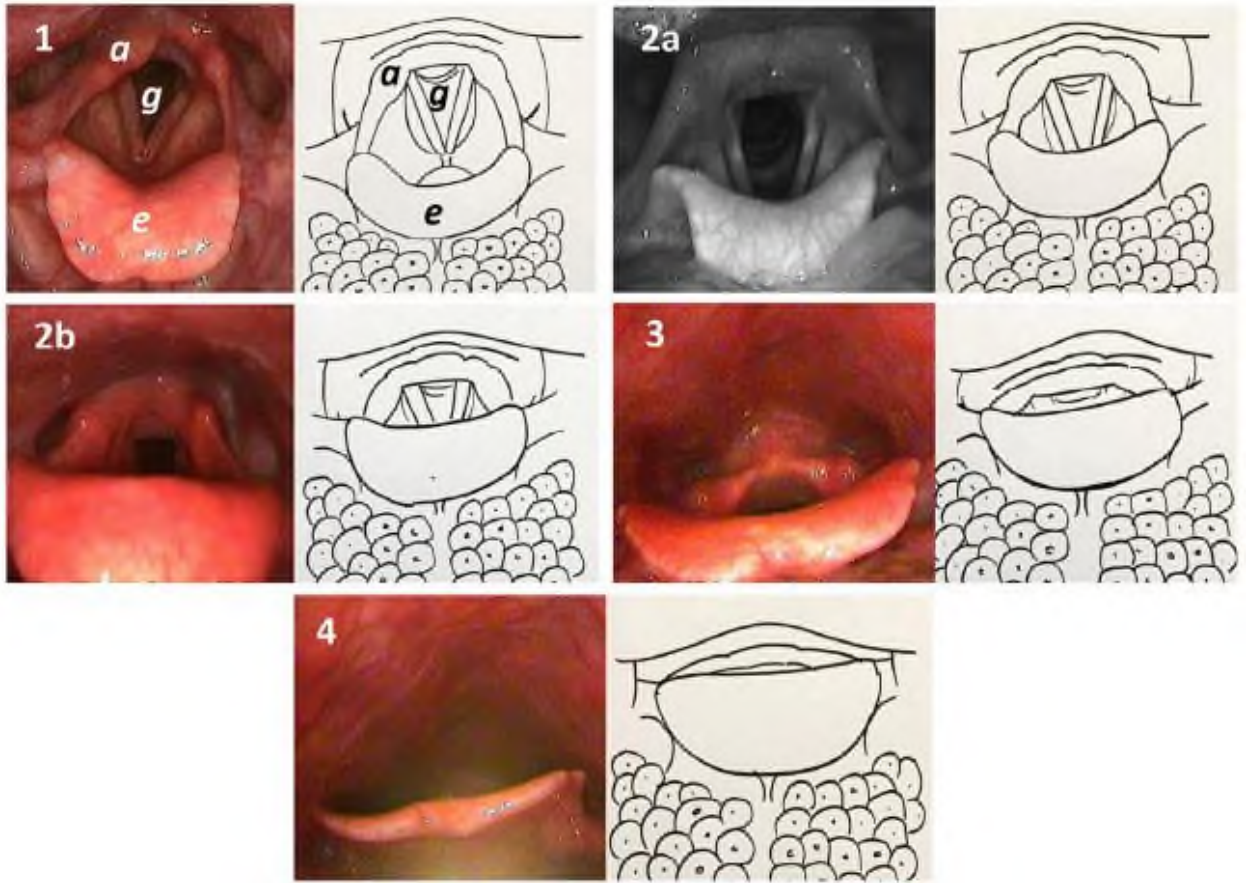
Параметр	Правила расчета	Оценка
Число попыток интубации >1	Каждая дополнительная попытка добавляет 1 балл	N <sub>1</sub>
Число врачей, выполнявших попытки интубации > 1	Каждый дополнительный участник добавляет 1 балл	N <sub>2</sub>
Число примененных альтернативных техник	Каждая примененная альтернативная техника добавляет 1 балл: изменение положения пациента, изменение материалов (смена клинка,	N <sub>3</sub>

	смена ЭТТ, применение стилета), изменение метода (оральный, назальный путь) или использование других техник (гибкая эндоскопия, интубация через НГВ)			
Шкала Кормака – 1 балл за класс	Примените шкалу Кормака для первой попытки оротрахеальной интубации. Для успешной слепой интубации N <sub>4</sub> =0.	N <sub>4</sub>		
Сила тракции во время ларингоскопии				
• Нормальная		N <sub>5</sub> =0		
• Повышенная		N <sub>5</sub> =1		
Давление на гортань	N <sub>6</sub> – применение маневра Селлика не добавляет баллов			
• Не применялось		N <sub>6</sub> =0		
• Применялось		N <sub>6</sub> =1		
Подвижность голосовых связок				
• Отведение		N <sub>7</sub> =0		
• Приведение		N <sub>7</sub> =1		
<b>Итог: ШТИ=сумма оценок</b>		N <sub>1</sub> - N <sub>7</sub>		
<b>Оценка по ШТИ</b>	<b>Ожидаемая степень трудности интубации</b>			
<b>0</b>	<b>Легкая</b>			
<b>0&lt;ШТИ ≤5</b>	<b>Незначительные трудности</b>			
<b>ШТИ &gt;5</b>	<b>Умеренные или значительные трудности</b>			
<b>ШТИ = -</b>	<b>Интубация невозможна (указывается значение, полученное до отказа от дальнейших попыток интубации)</b>			
<b>Шкала Кормака-Лихейна</b>				
	<b>I</b>	<b>II</b>	<b>III</b>	<b>IV</b>
				

### Приложение 10

### Шкала оценки степени визуализации структур гортани во время трансназальной гибкой эндоскопии (Tasli H., 2019)

Классификация	Анатомические ориентиры		
	Голосовая щель	Черпаловидные хрящи	Надгортанник
Степень 1	100% видно	100% видно	100% видно
Степень 2	2 а >50%	100% видно	100% видно
	2б <50%	100% видно	100% видно
Степень 3	Не визуализируется	100% видно	100% видно
Степень 4	Не визуализируется	Не визуализируется	Визуализируется



**Контрольный лист проверки готовности к проведению плановой общей анестезии**

<b>Подготовка пациента:</b>			
<b>Проверка данных пациента:</b> <input type="checkbox"/> ФИО пациента соответствуют данным истории болезни <input type="checkbox"/> диагноз проверен <input type="checkbox"/> план операции проверен и соответствует данным истории болезни <input type="checkbox"/> пациент согласен на избранный метод анестезии		<b>Проверьте положение пациента:</b> <input type="checkbox"/> горизонтальное на спине, если да, то причины – <input type="checkbox"/> головной конец стола приподнят на градусов <input type="checkbox"/> линия между сосцевидным отростком и мечевидным отростком горизонтальная	
<b>Проверьте эффективность преоксигенации:</b> <input type="checkbox"/> EtO <sub>2</sub> >90% <input type="checkbox"/> EtO <sub>2</sub> <90%, причины – <input type="checkbox"/> невозможно определить EtO <sub>2</sub> , преоксигенация в течение 3 минут, SpO <sub>2</sub> =100% <input type="checkbox"/> невозможно определить EtO <sub>2</sub> , преоксигенация в течение 3 минут, SpO <sub>2</sub> <100%		<b>Факторы риска аспирации:</b> <input type="checkbox"/> тошнота, рвота <input type="checkbox"/> внутрибрюшная гипертензия любого генеза <input type="checkbox"/> наличие установленных зондов	
<b>Данные предоперационного осмотра:</b>			
<b>Трудная масочная вентиляция:</b> <ul style="list-style-type: none"> <li>• Борода, усы, дефекты лица, повязки</li> <li>• Сонное апноэ, храп</li> <li>• ИМТ &gt; 26</li> <li>• Маллампасти 3-4</li> <li>• Возраст &gt;55 лет</li> <li>• Адентия</li> </ul>	Да Нет <input type="checkbox"/> <input type="checkbox"/> <input type="checkbox"/> <input type="checkbox"/> <input type="checkbox"/> <input type="checkbox"/> <input type="checkbox"/> <input type="checkbox"/> <input type="checkbox"/> <input type="checkbox"/> <input type="checkbox"/> <input type="checkbox"/>	<b>Трудная установка/вентиляция через НГВ:</b> <ul style="list-style-type: none"> <li>• Ограниченное открывание рта</li> <li>• Смещение, сдавление, разрыв гортани, трахеи</li> <li>• «Жесткие» легкие (ожирение, астма и т.п.)</li> <li>• Обструкция на уровне гортани и дистальнее</li> </ul>	Да Нет <input type="checkbox"/> <input type="checkbox"/> <input type="checkbox"/> <input type="checkbox"/> <input type="checkbox"/> <input type="checkbox"/> <input type="checkbox"/> <input type="checkbox"/>
<b>Трудная прямая ларингоскопия:</b> <ul style="list-style-type: none"> <li>• Открывание рта &lt; 4 см</li> <li>• Маллампасти 3-4</li> <li>• Тироментальная дистанция &lt; 6 см</li> <li>• Разгибание головы назад (угол между осью тела и головы) &lt; 50°</li> <li>• Трудная интубация в анамнезе</li> <li>• Выдвижение нижней челюсти - не достигает резцов верхней челюсти</li> <li>• Травма, опухоль лица и шеи</li> <li>• Опухоль ротоглотки, гортани, трахеи</li> </ul>	Да Нет <input type="checkbox"/> <input type="checkbox"/> <input type="checkbox"/> <input type="checkbox"/> <input type="checkbox"/> <input type="checkbox"/> <input type="checkbox"/> <input type="checkbox"/> <input type="checkbox"/> <input type="checkbox"/> <input type="checkbox"/> <input type="checkbox"/>	<b>Трудная интубация (по любой шкале):</b>	Да Нет <input type="checkbox"/> <input type="checkbox"/>
		<b>Трудный хирургический доступ:</b> <ul style="list-style-type: none"> <li>• Опухоль ротоглотки, гортани</li> <li>• Стерно-ментальная дистанция &lt; 12 см</li> <li>• Трахеостомия в анамнезе</li> <li>• Окружность шеи &gt;40 см</li> <li>• Гематома, рубцы, опухоль, повязки на шее</li> </ul>	Да Нет <input type="checkbox"/> <input type="checkbox"/> <input type="checkbox"/> <input type="checkbox"/> <input type="checkbox"/> <input type="checkbox"/> <input type="checkbox"/> <input type="checkbox"/>
		<b>Аллергии:</b>	Да Нет <input type="checkbox"/> <input type="checkbox"/>
		<b>Внутривенный доступ обеспечен:</b>	Да Нет <input type="checkbox"/> <input type="checkbox"/>
<b>Проверка и подготовка оборудования, медикаментов:</b>			
<b>Мониторное оборудование:</b> <input type="checkbox"/> Пульсоксиметр <input type="checkbox"/> АД <input type="checkbox"/> ЭКГ <input type="checkbox"/> Капнограф	<b>Набор для интубации:</b> <input type="checkbox"/> ларингоскоп исправен <input type="checkbox"/> проводник имеется <input type="checkbox"/> мешок Амбу <input type="checkbox"/> имеются разные размеры клинков <input type="checkbox"/> орофарингеальные воздуховоды		
<input type="checkbox"/> Наркотно-дыхательный аппарат исправен <input type="checkbox"/> 100% O <sub>2</sub> доступен <input type="checkbox"/> аспиратор доступен и исправен <input type="checkbox"/> дефибрилятор доступен и исправен	<b>Резервное оборудование для интубации и вентиляции:</b> <input type="checkbox"/> Ларингеальные маски ___ поколения <input type="checkbox"/> ларингеальные трубки ___ поколения <input type="checkbox"/> I-gel <input type="checkbox"/> интубирующий надгортанный воздуховод <input type="checkbox"/> буж для слепой <input type="checkbox"/> гибкий эндоскоп <input type="checkbox"/> видеоларингоскоп <input type="checkbox"/> оптический стилет <input type="checkbox"/> набор для крикотиреотомии ИТ		
<b>Медикаменты для индукции:</b> <input type="checkbox"/> кетамин <input type="checkbox"/> пропофол <input type="checkbox"/> тиопентал <input type="checkbox"/> диазепам <input type="checkbox"/> фентанил <input type="checkbox"/> дитилин <input type="checkbox"/> рокуроний <input type="checkbox"/> др. релаксант			
<b>Медикаменты для реанимации:</b> <input type="checkbox"/> адреналин <input type="checkbox"/> атропин <input type="checkbox"/> амиодарон			
<b>Планирование интубации, подготовка персонала:</b>			

<p><b>Основной план интубации :</b></p> <ul style="list-style-type: none"> <li><input type="checkbox"/> введение препаратов последовательно в течение минуты</li> <li><input type="checkbox"/> проведение масочной вентиляции до интубации</li> <li><input type="checkbox"/> установка орофарингеального воздуховода</li> <li><input type="checkbox"/> не более 2 попыток прямой ларингоскопии</li> </ul>	<p><b>Резервный план после 2-х неудачных попыток прямой ларингоскопии и интубации:</b></p> <ul style="list-style-type: none"> <li><input type="checkbox"/> вызов эндоскописта</li> <li><input type="checkbox"/> применение оптического стилета</li> <li><input type="checkbox"/> применение видеоларингоскопа</li> <li><input type="checkbox"/> масочная вентиляция до пробуждения</li> <li><input type="checkbox"/> установка НГВ 1 поколения и проведение анестезии</li> <li><input type="checkbox"/> установка НГВ 2 поколения и проведение анестезии</li> <li><input type="checkbox"/> установка НГВ 1-2 поколения и пробуждение</li> <li><input type="checkbox"/> установка НГВ и интубация через него вслепую</li> <li><input type="checkbox"/> установка НГВ и интубация через него с помощью гибкого эндоскопа</li> <li><input type="checkbox"/> крикотиреотомия</li> <li><input type="checkbox"/> трахеостомия</li> </ul>	<p><b>Необходимый дополнительный персонал:</b></p> <ul style="list-style-type: none"> <li><input type="checkbox"/> есть возможность вызвать коллегу</li> <li><input type="checkbox"/> эндоскопист доступен при необходимости</li> </ul> <p><b>При необходимости крикотиреотомию выполнит:</b></p> <ul style="list-style-type: none"> <li><input type="checkbox"/> хирург</li> <li><input type="checkbox"/> анестезиолог</li> </ul>	
<p><b>Врач:</b></p>	<p><b>Медсестра-анестезист:</b></p>	<p><b>Дата:</b></p>	<p><b>Время:</b></p>



## Контрольный лист проверки готовности к проведению экстренной общей анестезии

Подготовка пациента:			
<b>Проверьте эффективность преоксигенации:</b> <input type="checkbox"/> EtO <sub>2</sub> >90% <input type="checkbox"/> EtO <sub>2</sub> <90%, причины – <input type="checkbox"/> невозможно определить EtO <sub>2</sub> , преоксигенация в течение 3 минут, SpO <sub>2</sub> =100% <input type="checkbox"/> невозможно определить EtO <sub>2</sub> , преоксигенация в течение 3 минут, SpO <sub>2</sub> <100%	<b>Проверьте положение пациента:</b> <input type="checkbox"/> горизонтальное на спине, если да, то причины – <input type="checkbox"/> головной конец стола приподнят на градусов <input type="checkbox"/> линия между сосцевидным отростком и мечевидным отростком горизонтальная		
<b>Состояние пациента оптимизировано перед индукцией анестезии:</b> <input type="checkbox"/> устранена гиповолемия <input type="checkbox"/> начата инфузия инотропов, вазопрессоров <input type="checkbox"/> купирован болевой синдром <input type="checkbox"/> дренирован желудок	<b>Факторы риска аспирации:</b> <input type="checkbox"/> тошнота, рвота <input type="checkbox"/> внутрибрюшная гипертензия любого генеза <input type="checkbox"/> наличие установленных зондов		
<b>Проверка данных пациента:</b> <input type="checkbox"/> ФИО пациента соответствуют данным истории болезни <input type="checkbox"/> диагноз проверен <input type="checkbox"/> план операции проверен и соответствует данным истории болезни <input type="checkbox"/> пациент согласен на избранный метод анестезии			
Данные предоперационного осмотра:			
<b>Трудная масочная вентиляция:</b> <ul style="list-style-type: none"> <li>• Борода, усы, дефекты лица, повязки</li> <li>• Сонное апноэ, храп</li> <li>• ИМТ &gt; 26</li> <li>• Маллампасти 3-4</li> <li>• Возраст &gt;55 лет</li> <li>• Адентия</li> </ul>	Да Нет <input type="checkbox"/> <input type="checkbox"/> <input type="checkbox"/> <input type="checkbox"/> <input type="checkbox"/> <input type="checkbox"/> <input type="checkbox"/> <input type="checkbox"/> <input type="checkbox"/> <input type="checkbox"/> <input type="checkbox"/> <input type="checkbox"/>	<b>Трудная установка/вентиляция через НГВ:</b> <ul style="list-style-type: none"> <li>• Ограниченное открывание рта</li> <li>• Смещение, сдавление, разрыв гортани, трахеи</li> <li>• «Жесткие» легкие (ожирение, астма и т.п.)</li> <li>• Обструкция на уровне гортани и дистальнее</li> </ul>	Да Нет <input type="checkbox"/> <input type="checkbox"/> <input type="checkbox"/> <input type="checkbox"/> <input type="checkbox"/> <input type="checkbox"/> <input type="checkbox"/> <input type="checkbox"/>
<b>Трудная прямая ларингоскопия:</b> <ul style="list-style-type: none"> <li>• Открывание рта &lt; 4 см</li> <li>• Маллампасти 3-4</li> <li>• Тироментальная дистанция &lt; 6 см</li> <li>• Разгибание головы назад (угол между осью тела и головы) &lt; 50°</li> <li>• Трудная интубация в анамнезе</li> <li>• Выдвижение нижней челюсти - не достигает резцов верхней челюсти</li> <li>• Травма, опухоль лица и шеи</li> <li>• Опухоль ротоглотки, гортани, трахеи</li> </ul>	Да Нет <input type="checkbox"/> <input type="checkbox"/> <input type="checkbox"/> <input type="checkbox"/> <input type="checkbox"/> <input type="checkbox"/> <input type="checkbox"/> <input type="checkbox"/> <input type="checkbox"/> <input type="checkbox"/> <input type="checkbox"/> <input type="checkbox"/> <input type="checkbox"/> <input type="checkbox"/>	<b>Трудная интубация (по любой шкале):</b> <b>Трудный хирургический доступ:</b> <ul style="list-style-type: none"> <li>• Опухоль ротоглотки, гортани</li> <li>• Стерно-ментальная дистанция &lt; 12 см</li> <li>• Трахеостомия в анамнезе</li> <li>• Окружность шеи &gt;40 см</li> <li>• Гематома, рубцы, опухоль, повязки на шее</li> </ul>	Да Нет <input type="checkbox"/> <input type="checkbox"/> <input type="checkbox"/> <input type="checkbox"/> <input type="checkbox"/> <input type="checkbox"/> <input type="checkbox"/> <input type="checkbox"/> <input type="checkbox"/> <input type="checkbox"/>
<b>Аллергии:</b> <input type="checkbox"/> <input type="checkbox"/> <input type="checkbox"/> <input type="checkbox"/> <input type="checkbox"/> <input type="checkbox"/> <input type="checkbox"/> <input type="checkbox"/> <input type="checkbox"/> <input type="checkbox"/>			
<b>Внутривенный доступ обеспечен:</b> <input type="checkbox"/> <input type="checkbox"/> <input type="checkbox"/> <input type="checkbox"/> <input type="checkbox"/> <input type="checkbox"/> <input type="checkbox"/> <input type="checkbox"/> <input type="checkbox"/> <input type="checkbox"/>			
Проверка и подготовка оборудования, медикаментов:			
<b>Мониторное оборудование:</b> <input type="checkbox"/> Пульсоксиметр <input type="checkbox"/> АД <input type="checkbox"/> ЭКГ <input type="checkbox"/> Капнограф	<b>Набор для интубации:</b> <input type="checkbox"/> ларингоскоп исправен <input type="checkbox"/> проводник имеется <input type="checkbox"/> мешок Амбу <input type="checkbox"/> имеются разные размеры клинков <input type="checkbox"/> орофарингеальные воздуховоды		
<input type="checkbox"/> Наркотно-дыхательный аппарат исправен <input type="checkbox"/> 100% O <sub>2</sub> доступен <input type="checkbox"/> аспиратор доступен и исправен <input type="checkbox"/> дефибриллятор доступен и исправен	<b>Резервное оборудование для интубации и вентиляции:</b> <input type="checkbox"/> Ларингеальные маски ___ поколения <input type="checkbox"/> ларингеальные трубки ___ поколения <input type="checkbox"/> I-gel <input type="checkbox"/> интубирующий надгортанный воздуховод <input type="checkbox"/> буж для слепой <input type="checkbox"/> гибкий эндоскоп <input type="checkbox"/> видеоларингоскоп <input type="checkbox"/> оптический стилет <input type="checkbox"/> набор для крикотиреотомии ИТ		
<b>Медикаменты для индукции:</b> <input type="checkbox"/> кетамин <input type="checkbox"/> пропофол <input type="checkbox"/> тиопентал <input type="checkbox"/> диазепам <input type="checkbox"/> фентанил <input type="checkbox"/> дитилин <input type="checkbox"/> рокуроний			
<b>Медикаменты для реанимации:</b> <input type="checkbox"/> адреналин <input type="checkbox"/> атропин <input type="checkbox"/> амиодарон			
Планирование интубации, подготовка персонала:			

<p><b>Основной план интубации - быстрая последовательная индукция:</b></p> <ul style="list-style-type: none"> <li><input type="checkbox"/> введение препаратов последовательно в течение минуты</li> <li><input type="checkbox"/> прием Селлика после угнетения сознания</li> <li><input type="checkbox"/> отсутствие масочной вентиляции до интубации</li> <li><input type="checkbox"/> не более 2 попыток прямой ларингоскопии</li> <li><input type="checkbox"/> интубация через 60 секунд</li> </ul>	<p><b>Резервный план после неудачной интубации (не более 2 попыток):</b></p> <ul style="list-style-type: none"> <li><input type="checkbox"/> вызов эндоскописта</li> <li><input type="checkbox"/> применение оптического стилета</li> <li><input type="checkbox"/> применение видеоларингоскопа</li> <li><input type="checkbox"/> масочная вентиляция до пробуждения</li> <li><input type="checkbox"/> установка НГВ 1 поколения и проведение анестезии</li> <li><input type="checkbox"/> установка НГВ 2 поколения и проведение анестезии</li> <li><input type="checkbox"/> установка НГВ 1-2 поколения и пробуждение</li> <li><input type="checkbox"/> установка НГВ и интубация через него вслепую</li> <li><input type="checkbox"/> установка НГВ и интубация через него с помощью гибкого эндоскопа</li> <li><input type="checkbox"/> крикотиреотомия</li> <li><input type="checkbox"/> трахеостомия</li> </ul>	<p><b>Необходимый дополнительный персонал:</b></p> <ul style="list-style-type: none"> <li><input type="checkbox"/> есть возможность вызвать коллегу</li> <li><input type="checkbox"/> эндоскопист доступен при необходимости</li> </ul> <p><b>При необходимости крикотиреотомию выполнит:</b></p> <ul style="list-style-type: none"> <li><input type="checkbox"/> хирург</li> <li><input type="checkbox"/> анестезиолог</li> </ul>	
<p><b>Врач:</b></p>	<p><b>Медсестра-анестезист:</b></p>	<p><b>Дата:</b></p>	<p><b>Время:</b></p>

**Приложение 12**

**БЛАНК РЕГИСТРАЦИИ СЛУЧАЯ «ТРУДНЫХ ДЫХАТЕЛЬНЫХ ПУТЕЙ»**

Возраст пациента, пол		<b>Место выполнения интубации трахеи (отметить)</b>
		Операционная <input type="checkbox"/>
№ истории болезни*		ОРИТ <input type="checkbox"/>
Диагноз		Приемное отделение <input type="checkbox"/>
Операция		Палата общего отделения <input type="checkbox"/>
Дата операции		Иное (указать):
Анестезиолог - реаниматолог*		
Клиника*		
Дата и время события		

\* – **необязательное поле**

**Показания и срочность выполнения интубации:**

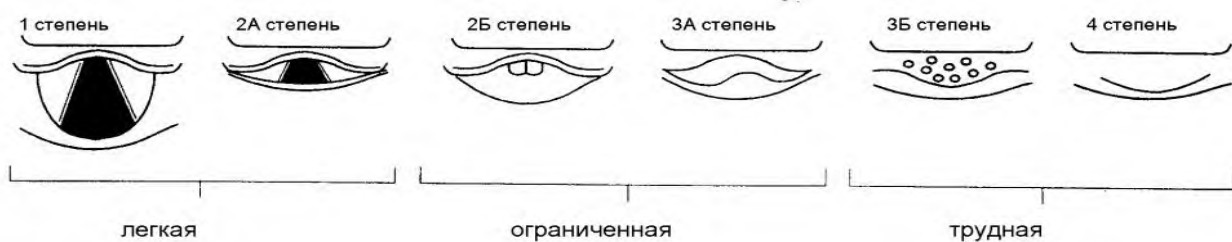Показания (отметить)	Степень срочности интубации (отметить)
Общая анестезия <input type="checkbox"/>	Плановая (>10 мин) <input type="checkbox"/>
Утрата сознания <input type="checkbox"/>	
Нарушения газообмена <input type="checkbox"/>	
Нарушения проходимости ВДП <input type="checkbox"/>	Срочная (не более 5-10 мин) <input type="checkbox"/>
Термическая травма ВДП <input type="checkbox"/>	Неотложная (менее 3 мин) <input type="checkbox"/>
Остановка кровообращения <input type="checkbox"/>	
Судороги <input type="checkbox"/>	

**Данные предоперационного осмотра:**

<b>Трудная масочная вентиляция:</b> <ul style="list-style-type: none"> <li>• Борода, усы, дефекты лица, повязки</li> <li>• Сонное апноэ, храп</li> <li>• ИМТ &gt; 26</li> <li>• Маллампасти 3-4</li> <li>• Возраст &gt;55 лет</li> <li>• Адентия</li> </ul>	Да <input type="checkbox"/>	Нет <input type="checkbox"/>	<b>Трудная установка/вентиляция через НГВ:</b> <ul style="list-style-type: none"> <li>• Ограниченное открывание рта</li> <li>• Смещение, сдавление, разрыв гортани, трахеи</li> <li>• «Жесткие» легкие (ожирение, астма и т.п.)</li> <li>• Обструкция на уровне гортани и дистальнее</li> </ul>	Да <input type="checkbox"/>	Нет <input type="checkbox"/>	
	<b>Трудная прямая ларингоскопия:</b> <ul style="list-style-type: none"> <li>• Открывание рта &lt; 4 см</li> <li>• Маллампасти 3-4</li> <li>• Тироментальная дистанция &lt; 6 см</li> <li>• Разгибание головы назад (угол между осью тела и головы) &lt; 50°</li> <li>• Трудная интубация в анамнезе</li> <li>• Выдвижение нижней челюсти - не достигает резцов верхней челюсти</li> <li>• Травма, опухоль лица и шеи</li> <li>• Опухоль ротоглотки, гортани, трахеи</li> </ul>	Да <input type="checkbox"/>		Нет <input type="checkbox"/>	<b>Трудная интубация (по любой шкале):</b> Да <input type="checkbox"/> Нет <input type="checkbox"/>	<b>Трудный хирургический доступ:</b> <ul style="list-style-type: none"> <li>• Опухоль ротоглотки, гортани</li> <li>• Стерно-ментальная дистанция &lt; 12 см</li> <li>• Трахеостомия в анамнезе</li> <li>• Окружность шеи &gt;40 см</li> <li>• Гематома, рубцы, опухоль, повязки на шее</li> </ul>
		<b>Дополнительно - данные инструментальных методов:</b>				

**Особенности индукции анестезии и первой попытки интубации трахеи:**

Миорелаксанты	<input type="checkbox"/>
Преоксигенация:	
• не проводилась	<input type="checkbox"/>
• проводилась 3-5 мин	<input type="checkbox"/>
• проводилась до EtO <sub>2</sub> ≥ 90%	<input type="checkbox"/>
Масочная вентиляция:	
• легко	<input type="checkbox"/>
• орофарингеальный воздуховод	<input type="checkbox"/>
• невозможна	<input type="checkbox"/>
«Принюхивающееся» положение во время интубации	<input type="checkbox"/>
Внешнее давление на гортань во время интубации	<input type="checkbox"/>
Эндоскопическая картина во время первой попытки (выберите класс из схемы ниже)	



### Описание использованных методов обеспечения проходимости ВДП:

Попытка	Примененный метод (отметьте галочкой в строке)										Успех
	Прямая ларингоскопия	Вслепую с бужем	Видеоларингоскопия (специальный клинок)	ФОИ (с ларингоскопией, через НГВ)	Оптический стилет	Установка НГВ (какой)	Интубация через НГВ вслепую	ФОИ в сознании	Крикоидотомия	Экстренная трахеостомия	
1.											<input type="checkbox"/>
2.											<input type="checkbox"/>
3.											<input type="checkbox"/>
4.											<input type="checkbox"/>
5.											<input type="checkbox"/>
Всего попыток интубации -		Масочная вентиляция эффективна всегда – да, нет		Масочная вентиляция неэффективна - после ___ попытки		Всего попыток установки НГВ -		Общее время манипуляций, мин			

### Осложнения (в столбце укажите на какой попытке произошли):

Интубация пищевода	<input type="checkbox"/>		Неисправность оборудования (укажите какого):	<input type="checkbox"/>	
Ларингоспазм	<input type="checkbox"/>		Десатурация SpO <sub>2</sub> <90%	<input type="checkbox"/>	
Рвота – без аспирации	<input type="checkbox"/>		Брадикардия <50	<input type="checkbox"/>	
Рвота с аспирацией	<input type="checkbox"/>		Повреждение зубов	<input type="checkbox"/>	
Регургитация без аспирации в ТБД	<input type="checkbox"/>		Повреждение ротоглотки, языка	<input type="checkbox"/>	
Регургитация с аспирацией в ТБД	<input type="checkbox"/>		Остановка кровообращения во время или в пределах 5 минут после интубации	<input type="checkbox"/>	
Экстренный хирургический доступ: • трахеостомия • крикотиреотомия	<input type="checkbox"/>	<input type="checkbox"/>	Постгипоксическая энцефалопатия – кома после окончания анестезии	<input type="checkbox"/>	

### Дальнейшая тактика:

Операция выполнена после интубации трахеи	<input type="checkbox"/>	Операция отложена, пациент разбужден на фоне масочной вентиляции (через НГВ)	<input type="checkbox"/>	Операция выполнена на ИВЛ через НГВ	<input type="checkbox"/>	Операция отложена, перевод пациента в ОРИТ на ИВЛ	<input type="checkbox"/>
---	--------------------------	--	--------------------------	-------------------------------------	--------------------------	---	--------------------------

### Состояние после операции и исход:

Экстубирован после операции в операционной	<input type="checkbox"/>	Экстубирован в ОРИТ	<input type="checkbox"/>	Грубый неврологический дефицит	<input type="checkbox"/>	Летальный исход в ОРИТ	<input type="checkbox"/>	Незапланированный перевод в ОРИТ	<input type="checkbox"/>
Стридор после экстубации	<input type="checkbox"/>	Гипоксемия после экстубации SpO <sub>2</sub> <90%	<input type="checkbox"/>	Повторная интубация после экстубации в операционной	<input type="checkbox"/>	Повторная интубация в ОРИТ в первые сутки		<input type="checkbox"/>	

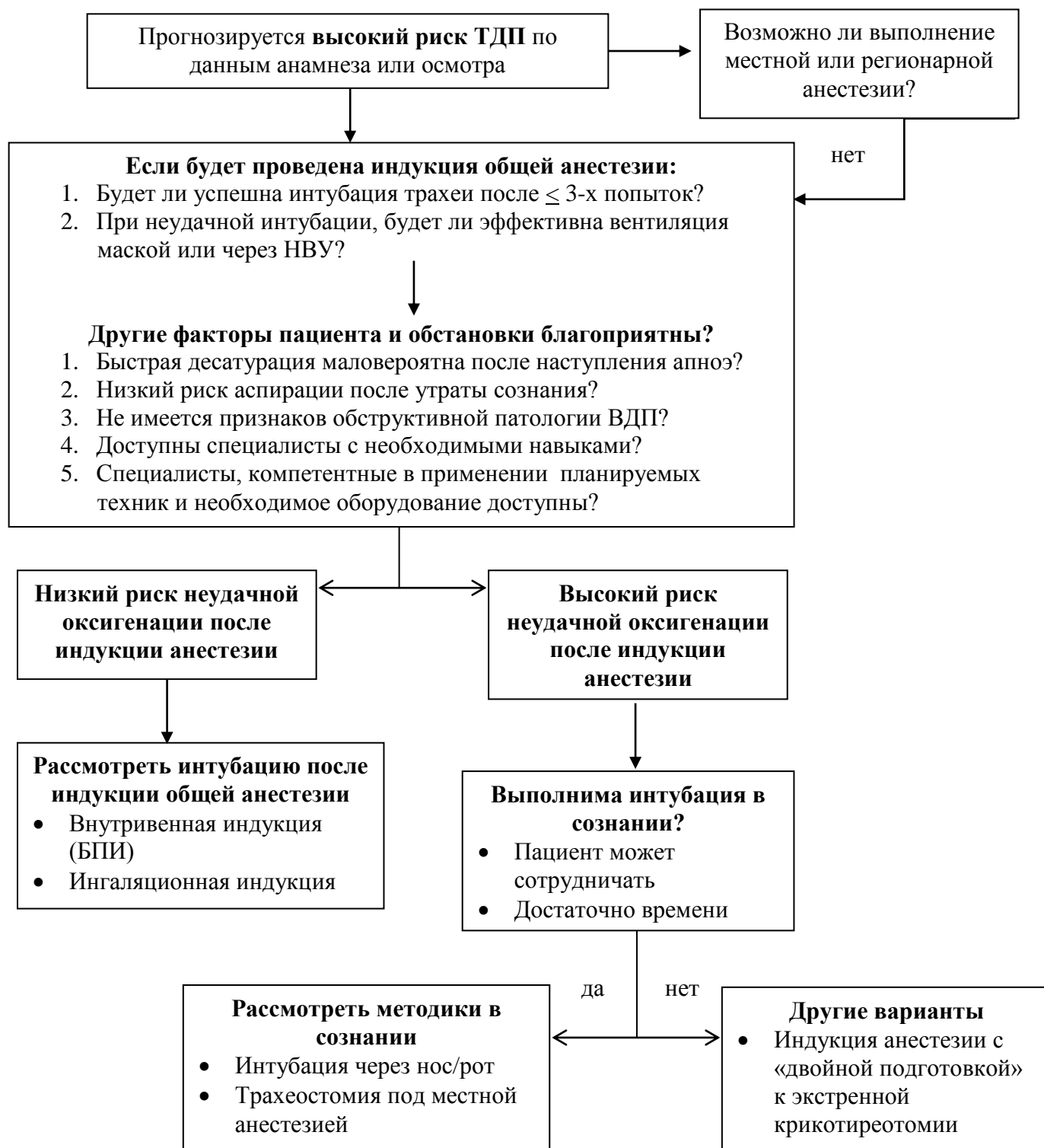
### Комментарии:

<input type="checkbox"/> бланк вложен в историю болезни пациента <input type="checkbox"/> информация передана пациенту <input type="checkbox"/> информация передана в регистр ТДП	
---	--

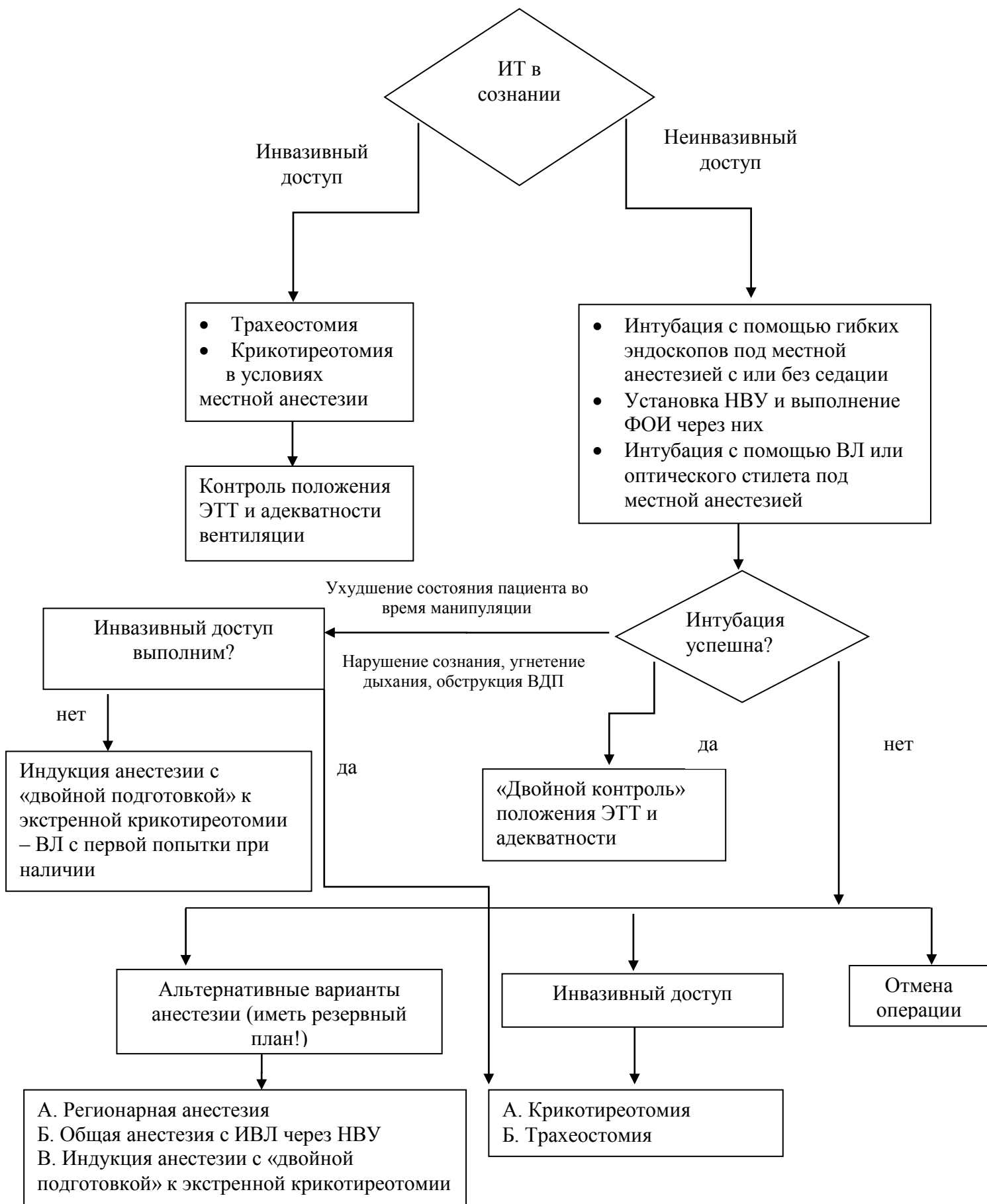
Памятка пациенту о случае ТДП, развившемся у него во время анестезии

<b>Памятка «Трудная интубация в анмнезе»</b>		Дата события: _____.
		Стационар: _____.
		Вентиляция маской – легкая, трудная, неадекватная.
<b>Ф.И.О.</b>		Ларингоскопия (класс) – I II III IV
		Оборудование – буж, НВУ, видеоларингоскоп, ФБС, другое - _____.
		Другая информация - _____.
		_____.
<b>Дата рождения:</b>		Рекомендации - _____.

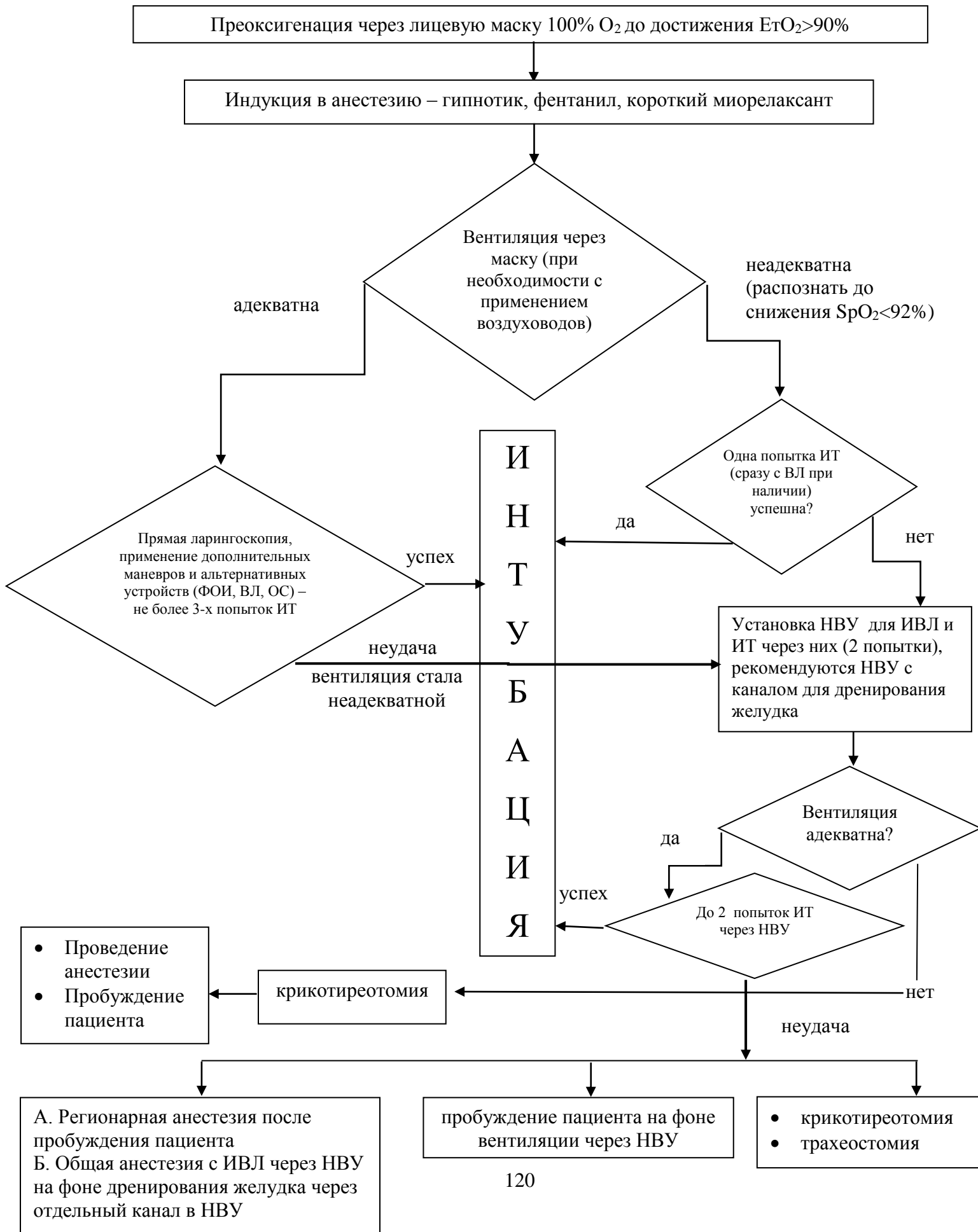
**Алгоритм 1. Общий алгоритм принятия решения при прогнозируемых «трудных дыхательных путях».**



**Алгоритм 2. Прогнозируемая трудная интубация в сознании.**

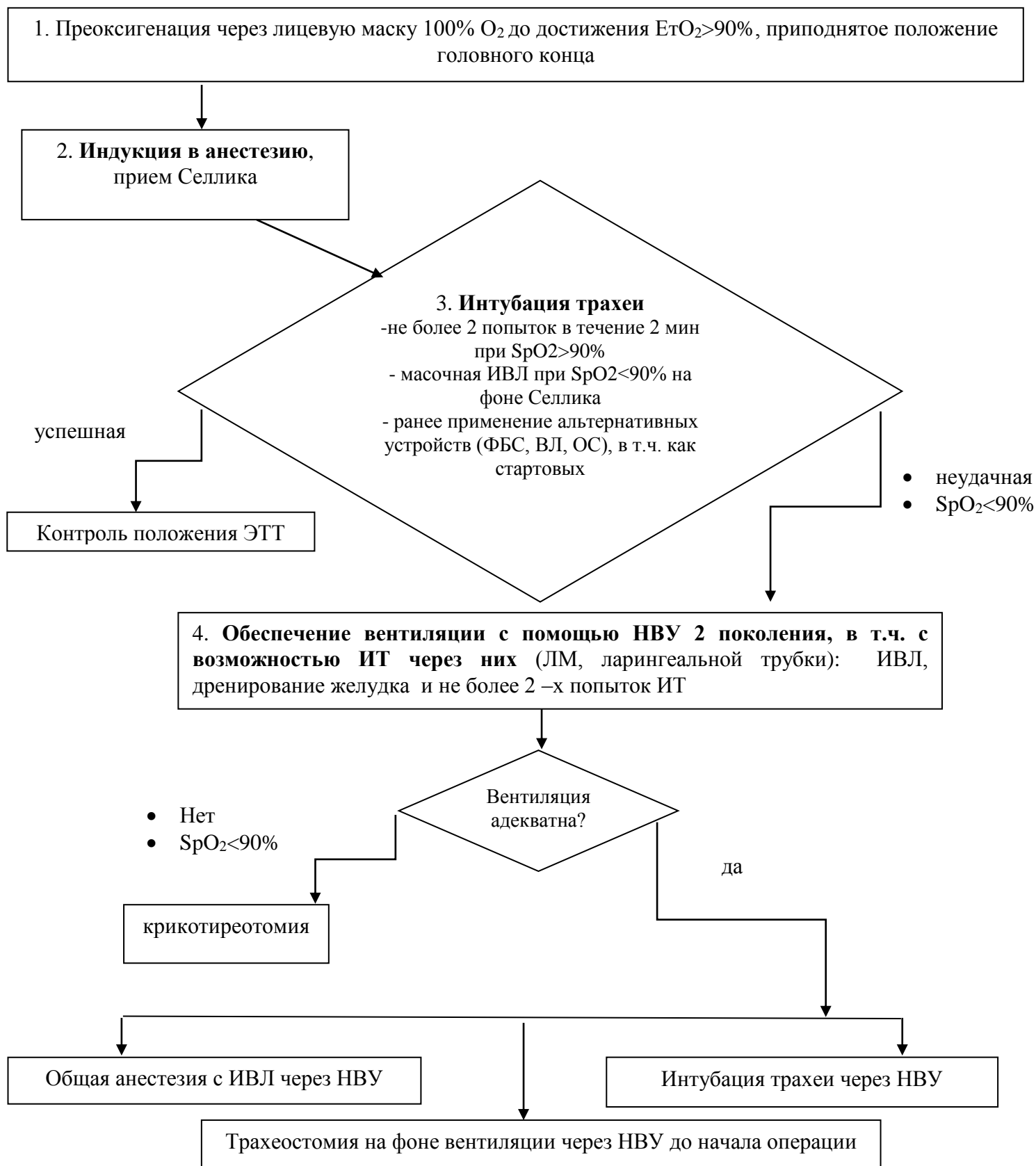


**Алгоритм 3. Прогнозируемая трудная ИТ у некушеровских пациентов без риска аспирации после проведения индукции в анестезию.**

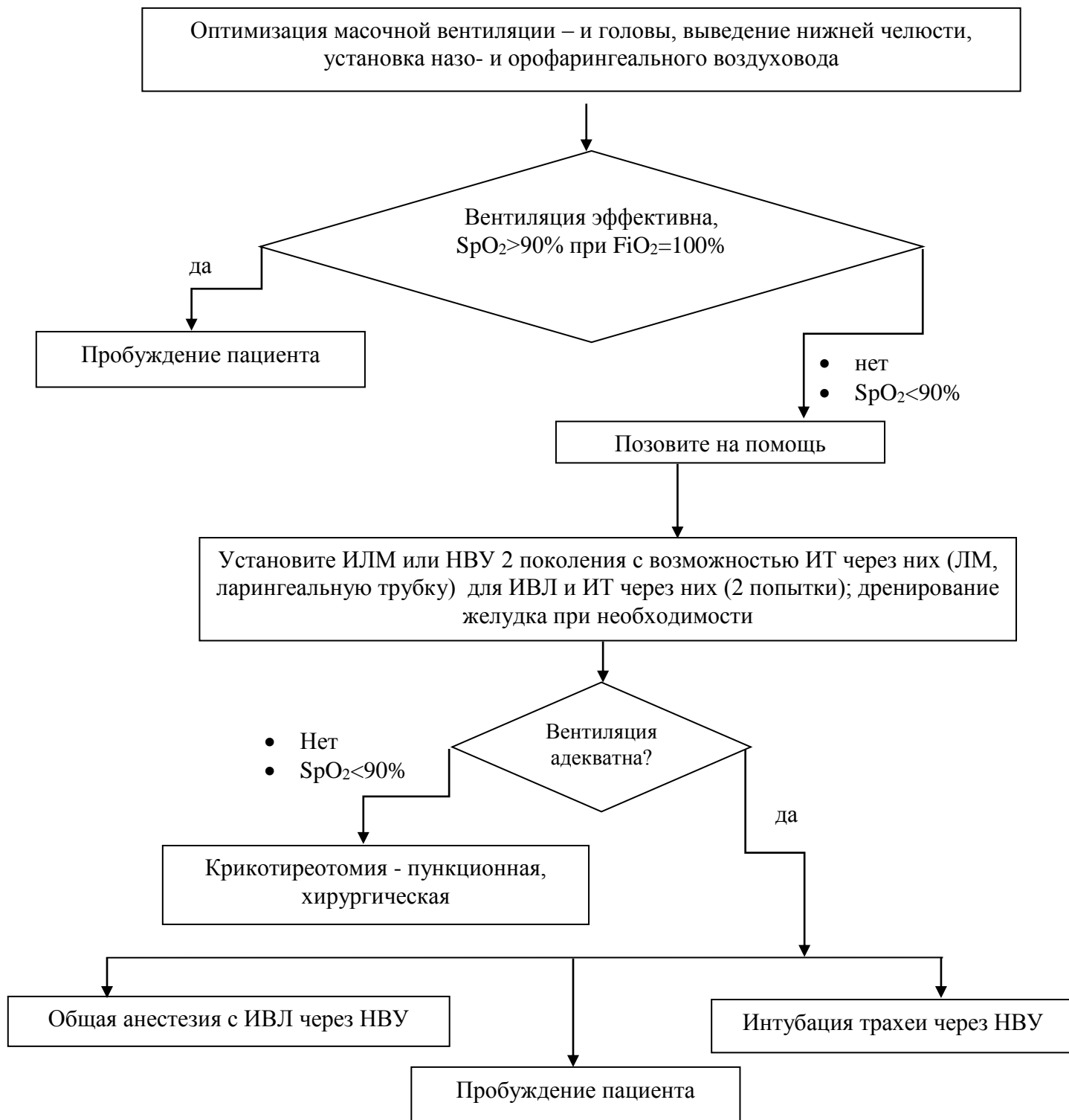




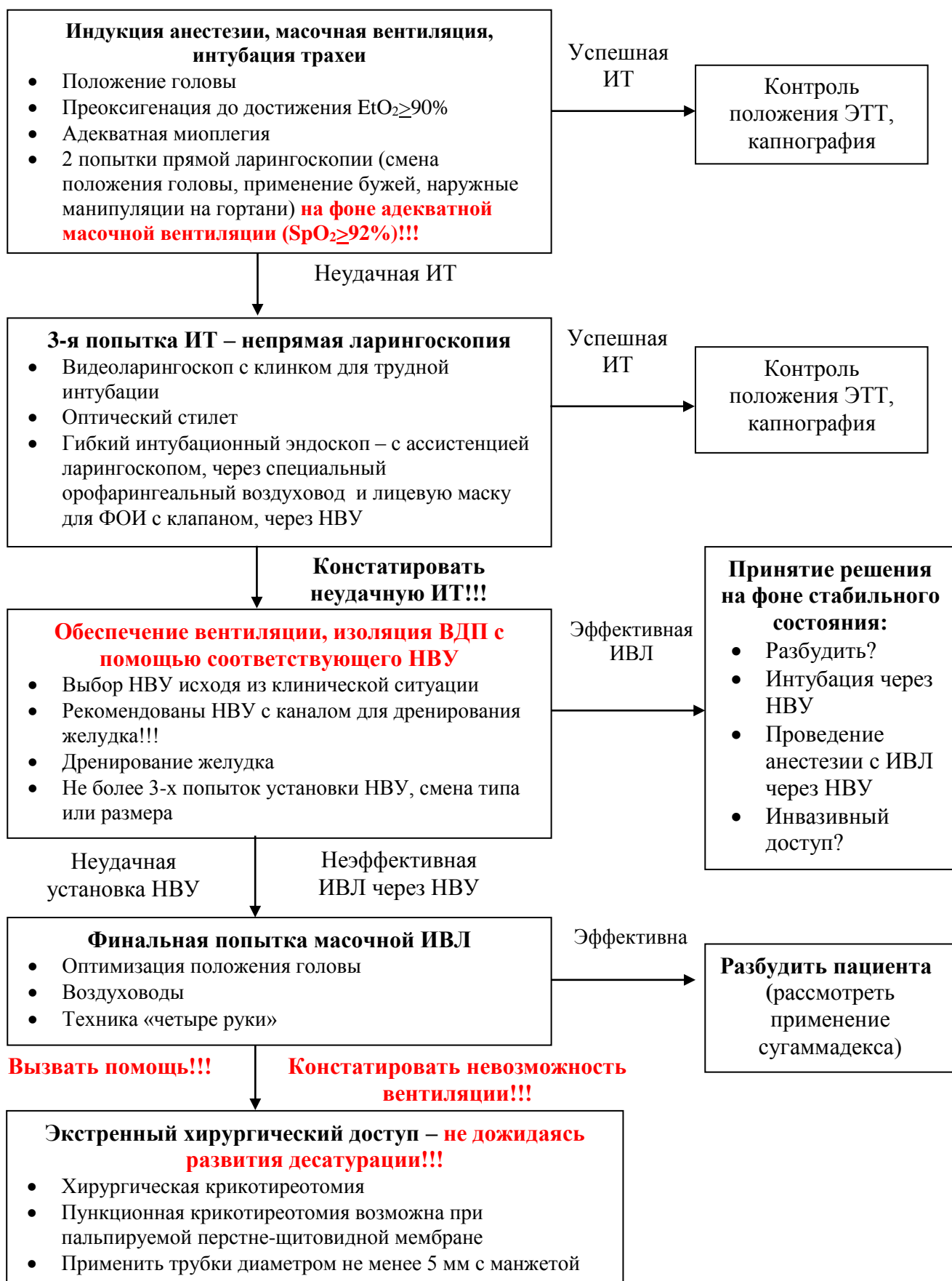
**Алгоритм 4. Непрогнозируемая трудная ИТ при быстрой последовательной индукции у пациентов с высоким риском аспирации.**



**Алгоритм 5. Неудавшаяся интубация трахеи у пациента в анестезии и миорелаксации с прогрессирующей гипоксемией и неэффективной масочной вентиляцией.**



**Алгоритм 6. Непрогнозируемые «трудные дыхательные пути» у взрослых пациентов без риска аспирации.**



## **Приложение В. Информация для пациента**

При осмотре врачом анестезиологом-реаниматологом перед операцией пациент должен сообщить о нарушениях носового дыхания, наличии у него храпа, затруднений дыхания, изменениях голоса. Также следует сообщить врачу о перенесенных общих анестезиях с интубацией трахеи, таких последствиях перенесенных ранее общих анестезий, как боли в горле, осиплость голоса, травматическая экстракция зубов, травмы слизистой ротовой полости. Необходимо информировать анестезиолога об имевшем место длительном пребывании в реанимации и проведении ИВЛ (если это возможно), выполнении трахеостомии, перенесенных заболеваниях, травмах и операциях на ВДП и трахее, а также сообщить информацию о проблемах с интубацией и вентиляцией, которую пациенту мог передать проводивший ранее анестезию специалист.